DZZ

4 | 2022
77. JAHRGANG

Deutsche Zahnärztliche Zeitschrift
Mitgliederzeitschrift der Deutschen Gesellschaft für Zahn-, Mund- und Kieferheilkunde e.V.

SCHWERPUNKT

Adhäsivrestaurationen

Direkte Restaurationstechnik im Seitenzahnbereich zur Versorgung von erosionsbedingtem Zahnhartsubstanzverlust
SEITE 231

Die 10 beliebtesten Fehler in der Adhäsivtechnik
SEITE 238

Die zweiphasige direkte Kompositrestauration (R2-Restauration) – ein aktueller Überblick
SEITE 245

Die Ursprünge dentaler Kunststoffe und Adhäsivtechniken im Licht von Wissenschaft und Politik
SEITE 255



This journal is regularly listed in CCMED / LIVIVO.

Deutscher Ärzteverlag

LEADING REGENERATION

Geistlich
Biomaterials

Geistlich Bio-Oss Pen®

Bekannt, geschätzt
... und jetzt noch besser!

Kolben

Geringere Fertigungstoleranzen erlauben präzisere Stempelführung.

Fingerauflage

Für noch mehr Kontrolle durch sicherere Führung des Kolbens.

Schutz- und Filterkappe

Sicheres Abschrauben durch größeren Abstand zwischen Schutz-und Filterkappe.

Geistlich Biomaterials
Vertriebsgesellschaft mbH
Schöckstraße 4 | 76534 Baden-Baden
Tel. 07223 9624-0 | Fax 07223 9624-10
info@geistlich.de | www.geistlich.de

Bitte senden Sie mir die Broschüre zu:

- ☐ Produktkatalog
- ☐ Flyer Meta Technologies wird ein Teil der Geistlich Familie

DZZ 04-2022

Praxisstempel

„Adhäsivtechnik … ist da nicht schon alles gesagt …?“

Solch ein oder ein ähnlicher Gedanke mag dem einen oder anderen Leser vielleicht beim Schwerpunktthema der aktuellen DZZ-Ausgabe kurz gekommen sein. Und glauben Sie mir: Diese vermeintliche „Wertung“ existiert nicht erst seit gestern! Als junge Assistenzzahnärztin kurz nach meinem Staatsexamen saß ich bei einer Abendveranstaltung im Rahmen eines Kongresses neben einem langjährigen Lehrstuhlinhaber, der mich nach meinem Hauptinteressengebiet in Klinik und Forschung fragte. Auf meine Antwort „Adhäsivtechnik fasziniert mich sehr!“ kam dann ein etwas ironisches „Ach, das ist ja etwas ganz Innovatives.“ Ich habe damals leider etwas überrumpelt geschwiegen, hätte aber eigentlich entgegnen müssen: „Ja. Sie haben völlig recht. Dieses Gebiet ist etwas ganz besonders Innovatives!“ Diese Szene hat sich vor fast 20 Jahren ereignet, und seitdem ist für mich persönlich die Faszination für adhäsive Verfahren noch weiter gewachsen. Die Adhäsivtechnik ermöglicht uns eine Vielzahl an Behandlungsmaßnahmen, die zu Beginn meines Studiums im Jahre 1997 entweder rein technisch nicht möglich waren oder extrem kritisch bewertet wurden, denken wir nur an die intraorale Reparatur von Restaurationen, das Wiederbefestigen von Zahnfragmenten (s. Abb. 1 und 2), die Restauration tief subgingivaler Defekte usw. Diese Aufzählung lässt sich noch umfangreich erweitern. Zum Glück hat sich die Haltung dazu verändert, viele „neue“ Anwendungsbereiche sind inzwischen zum etablierten Standard in der Praxis geworden. Dennoch ist die Adhäsivtechnik keine „Zwischen-Tür-und-Angel“-Technik, sondern bedarf eines strukturierten Behandlungsregimes. „Stimmt nur ein Parameter der Grundvoraussetzungen nicht, wird das Ergebnis schnell zur Katastrophe“ [1]. Dieses Zitat von Roland Frankenberger, der zusammen mit seinen Mitautoren/-innen für diese Ausgabe den Artikel „Die 10 beliebtesten Fehler in der Adhäsivtechnik“ verfasst hat, kann natürlich auch in anderen Arbeitsbereichen Anwendung finden, trifft aber auf die Adhäsivtechnik in besonderem Maße zu. Scheitert eine Restauration, ist oft „das Adhäsiv“, „das Komposit“ oder eine andere Komponente im Behandlungsprozess schuld. Diese Argumentation unterstreicht im Umkehrschluss aber genau das, was das o.g. Zitat ausdrückt. Wenn auf Fortbildungsveranstaltungen eine Diskussion über eine mögliche Techniksensitivität adhäsiver Verfahren entbrennt, würde ich diese gerne umdrehen und in eine „Fehlervermeidungskultur“ verwandeln: Funktioniert der Computer nicht, sitzt das Problem in 98 % der Fälle vor dem Bildschirm. Funktioniert die Adhäsivtechnik nicht, befindet sich die Ursache des Problems oft am patientenfernen Ende des Micobrush. Daher gilt es, beim Scheitern einer Restauration das Behandlungsregime kritisch im Sinne einer Fehleraufbereitung zu bewerten und sich an der Luftfahrt zu orientieren, die es sich schlichtweg nicht leisten kann, dass sich Fehler wiederholen [2].

Sicherlich ist die Erweiterung der Indikationsbereiche für die Adhäsivtechnik herausfordernd, besonders, wenn sich die Defekte nach subgingival erstrecken. Aber auch für diese Restaurationen gilt: Eine stringente Behandlungssystematik mit besonderem Fokus auf der absoluten Trockenlegung ist der Schlüssel zum Erfolg. Dabei kann die Restauration 1-zeitig [3] oder, wie von Clara Muscholl und Diana Wolff dargestellt, in 2 Schritten erfolgen. Ihre Veröffentlichung „Die zweiphasige direkte Kompositrestauration (R2-Restauration) – ein aktueller Überblick“ zeigt, welche Chancen uns die Adhäsivtechnik heute bietet: Im Grunde haben wir einen ganzen Strauß voller Optionen, wir müssen als Behandler jedoch die situativ passende Möglichkeit auswählen. Mithilfe der R2-Technik bietet sich eine weitere Möglichkeit, Zahnerhalt auch über die Grenzen dessen, was bis vor wenigen Jahren noch unmöglich erschien, zu betreiben. Auch wenn der Anteil von Zähnen mit Wurzelkaries von 45 %

Anne-Katrin Lührs
Foto: medJUNGE

(DMS IV) auf 28 % (DMS V) [4] zurückgegangen ist, können gerade Zweit- oder Drittversorgungen technisch herausfordernd sein, besonders, wenn die direkte Technik im Sinne der Substanzschonung zum Einsatz kommt. Konzepte wie die R2-Technik sind da eine äußerst hilfreiche Methode aus unserem dentalen „Optionen-Strauß".

Neben kariösen Läsion gewinnen auch abakterielle, säurebedingte Läsionen an Bedeutung. Die Ursachen für das Auftreten solcher Defekte können vielfältig sein: Intrinsische Erosionen werden beispielsweise durch gastroösophagealen Reflux, verschiedene Essstörungen etc. verursacht, wohingegen extrinsische Erosionen durch Konsum saurer Nahrungsmittel, Medikamente etc. entstehen. Die Prävalenz für solche Defekte schwankt in der 2. Dentition zwischen 20 und 45 % [5]; dabei können erosive Defekte teilweise massive Ausprägungen erreichen und müssen, besonders um die vertikale Kieferrelation zu erhalten, therapiert werden. Die Arbeitsgruppe von Thomas Attin zeigt in ihrer Veröffentlichung „Direkte Restaurationstechnik im Seitenzahnbereich zur Versorgung von erosionsbedingtem Zahnhartsubstanzverlust", wie dies auch mit direkter Technik, d.h. unter maximaler Schonung der noch vorhandenen Zahnhartsubstanz, möglich ist.

Einen umfangreichen Einblick in „Die Ursprünge dentaler Kunststoffe und Adhäsivtechniken im Licht von Wissenschaft und Politik" geben Hans Jörg Staehle und Caroline Sekundo. Die Namen Buonocore und Bowen sind mit den Anfängen der Adhäsivtechnik eng verbunden, auch unsere Studierenden in Hannover beantworten die Frage danach mit „1955 – Entdeckung der Schmelzkonditionierung – Buonocore" in einem Atemzug. Wichtige Entwicklungsschritte vor dem „magischen" Jahr 1955 werden von den beiden Autoren umfassend beleuchtet. Interessant ist, dass diese zu einer Zeit stattfanden, in der eine wissenschaftliche Vernetzung, die für uns heute selbstverständlich ist, nicht in umfangreicher Form stattgefunden hat.

Ich hoffe sehr, dass Sie beim Lesen der vorliegenden Ausgabe neue Impulse gewinnen und die Adhäsivtechnik ganz im Sinne der Minimalinvasivität für ihr Behandlungsregime nutzen können. Dennoch sollten wir bei aller Begeisterung für die sich uns bietenden Möglichkeiten nicht vergessen: Die beste Restauration ist immer noch diejenige, die nicht gelegt werden muss.

Ich wünsche Ihnen viel Freunde beim Lesen unseres Schwerpunkthefts!
Ihre Anne-Katrin Lührs

Abbildung 1 Komplizierte Kronenfraktur an Zahn 12 nach Rohheitsdelikt, das kronale Fragment war glücklicherweise noch vorhanden.

Abbildung 2 Adhäsiv re-inseriertes Fragment direkt nach dem Wiederbefestigen. Das Fragment und der Zahn 12 wurden ohne Präparationsmaßnahmen und Polymerisation adhäsiv vorbehandelt, anschließend wurde das Fragment mit einem fließfähigen Kunststoff zurückgesetzt, polymerisiert und poliert.

Abb. 1, 2: A-K Lührs

Literatur

1. Frankenberger R: Adhäsiv-Fibel. Spitta-Verlag, 4. Auflage 2018

2. Keil P: The Human Factor: der richtige Umgang mit Fehlern. https://www.tae.de/uploads/media/Blog_Beitrag_Human_Factor.pdf (Zugriff: 01.07.2022)

3. Lührs AK: Subgingival = suboptimal? Die Proximal Box Elevation zur Therapie tiefer Defekte. Zahnmedizin up2date 2020; 14: 127–143

4. Jordan RA: Die Fünfte Deutsche Mundgesundheitsstudie (DMS V). Prophylaxe Impuls 2018; 22: 72–75

5. Schlueter N, Luka B: Erosive tooth wear – a review on global prevalence and on its prevalence in risk groups. Br Dent J 2018; 224: 364–370

permadental®
Modern Dental Group
PERMADENTAL.DE/TRIO-CLEAR
0 28 22 - 71330
25%*
SOMMERAKTION
Zusätzlich 25 % Rabatt auf alle Patientenfälle, die bis zum 31.8.2022 mit SIMPLE-, TOUCH-UP- und TOUCH-UP PLUS-PAKET über das neue TrioClear™ Onlineportal eingestellt werden.
NORMALER PREIS
TOUCH-UP
1.099,- €*
6-9 Sets für beide Kiefer;
Je Set = 3 Schienen (soft, medium, hart)
(bis zu 54 Schienen)
*Inkl. 1 Refinement für beide Kiefer innerhalb 1 Jahres, MwSt. und Versand
TrioClear™ – die dreistufige Aligner-Lösung
Nutzen Sie die Vorteile eines Komplettanbieters.
Das Plus für Ihre Praxis: Als weltweiter Aligner-Anbieter verfügt die Modern Dental Group über die Erfahrung aus vielen Tausend erfolgreich abgeschlossenen Patienten-Fällen.
*Sollte in seltenen Fällen für besonders komplexe Fälle ein Angebotspaket „Complete" oder „Unlimited" nötig sein, werden Sie informiert. Diese Sommer-Preisaktion gilt nur für im Angebotszeitraum vom 6.7.2022 bis zum 31.8.2022 über das TrioClear™ Onlineportal eingestellte Patientenfälle. Für digital übermittelte IOS-Fälle entstehen grundsätzlich keine Planungsgebühren. Werden Abdrücke oder Modelle eingesendet, werden 35 € (netto) für das Scannen und den Therapieplan berechnet, bei Auftragserteilung aber wieder gutgeschrieben.
TRIO CLEAR

217 GASTEDITORIAL / GUEST *EDITORIAL*
„Adhäsivtechnik … ist da nicht schon alles gesagt …?"

221 EMPFEHLUNG DER SCHRIFTLEITUNG / *EDITORS' PICK*

PRAXIS / *PRACTICE*

222 BUCHBESPRECHUNGEN / *BOOK REVIEWS*

224 MARKT / *MARKET*

PRAXISLETTER / *CLINICAL PRACTICE CORNER*
Michael Behr, Stephan Schreml, Bärbel Miehe, Jochen Fanghänel
225 **Psoriasis-Arthritis und das Kiefergelenk**
Psoriatic arthritis and the temporomandibular joint

FALLBERICHT / *CASE REPORT*
Thomas Attin, Patrick R. Schmidlin, Tobias T. Tauböck
231 **Direkte Restaurationstechnik im Seitenzahnbereich zur Versorgung von erosionsbedingtem Zahnhartsubstanzverlust**
Direct restorative technique in posterior teeth to treat erosion-induced tooth wear

WISSENSCHAFT / *RESEARCH*

ÜBERSICHTEN / *REVIEWS*
Roland Frankenberger, Marie-Christine Dudek, Norbert Krämer, Julia Winter, Matthias J. Roggendorf
238 **Die 10 beliebtesten Fehler in der Adhäsivtechnik**
The 10 most popular mistakes in adhesive dentistry

Clara Muscholl, Diana Wolff
245 **Die zweiphasige direkte Kompositrestauration (R2-Restauration) – ein aktueller Überblick**
The two-step direct composite restoration (R2 restoration) – a current review

Hans Jörg Staehle, Caroline Sekundo
255 **Die Ursprünge dentaler Kunststoffe und Adhäsivtechniken im Licht von Wissenschaft und Politik**
The origins of dental acrylates and adhesive techniques in the light of scientific and political frameworks

GESELLSCHAFT / SOCIETY

MITTEILUNGEN DER GESELLSCHAFT / *SOCIETY NOTES*
268 **Ryge-Mahler-Award 2022 für Prof. Dr. Roland Frankenberger**

269 **Gemeinsames Ziel: Weniger Zucker**
Pressekonferenz der DGZMK zum Thema Ernährung unter medizinischen und zahnmedizinischen Aspekten

270 **36. Kongress der DGI im November im Congress Center Hamburg**
Am 15. September 2022 sind Anmeldeschluss und Deadline für das Einreichen eines Abstracts.

271 **Inspirierende Vorträge in Präsenz**
Der 3. Deutsche Präventionskongress der DGPZM fand im Mai in Hamburg satt.

272 FORTBILDUNGSKURSE DER APW

U3 IMPRESSUM / *LEGAL DISCLOSURE*

Schwerpunkt „Adhäsivrestaurationen"

Editors' Pick

Wie bei jedem Schwerpunktheft besteht auch dieses Mal die Qual der Wahl bei der Frage, welcher Beitrag besonders zu empfehlen sei. Denn alle Arbeiten sind unbedingt lesenswert! Da eine langfristig erfolgreiche Adhäsivrestauration nur dann zu erwarten ist, wenn alle dafür notwendigen Bedingungen genau eingehalten werden, sei an dieser Stelle auf den Beitrag der Autorengruppe um Roland Frankenberger hingewiesen (S. 238). Diese Arbeit fasst die häufigsten Fehler zusammen, die früher oder später zu einem Scheitern der adhäsiven Versorgung führen. Unter anderem gehen die Autoren auf die richtige Indikationsstellung, die Wahl der Materialien und auf deren korrekte Verarbeitung (Applikation, Polymerisation usw.) ein. Besprochen werden auch die Präparation des Zahns und die Reparatur einer adhäsiven Versorgung. Wenn Sie diesen Artikel gelesen haben, sollten Sie gegen die „10 beliebtesten Fehlern in der Adhäsivtechnik" gefeit sein. Wir wünschen Ihnen viel Spaß und Erkenntnisgewinn beim Lesen dieses Beitrags und des gesamten Schwerpunkthefts.

Mit freundlichen Grüßen
Prof. Dr. Werner Geurtsen
Prof. Dr. Guido Heydecke

Prof. Dr. Werner Geurtsen

Prof. Dr. Guido Heydecke

Hinweis zum geschlechtergerechten Sprachgebrauch/Gendern

Da es im Deutschen derzeit keine Norm für einen geschlechtergerechten Sprachgebrauch gibt, überlassen wir den Autorinnen und Autoren, ob und wie sie gendern.

Online-Version der DZZ: www.online-dzz.de

Titelbildhinweis: Aus „Die 10 beliebtesten Fehler in der Adhäsivtechnik" von Roland Frankenberger et al., Abbildung 7: Sklerotische Ablagerungen in den Dentintubuli im CLSM (3000-fache Vergrößerung) (Abb.: R. Frankenberger)

Lexikon der Zahnärzte und Kieferchirurgen im „Dritten Reich“ und im Nachkriegsdeutschland

Täter, Mitläufer, Oppositionelle, Verfolgte, Unbeteiligte. Band 1: Hochschullehrer und Forscher (A–L)

Dominik Groß legt mit seinem „Lexikon der Zahnärzte und Kieferchirurgen im ‚Dritten Reich‘ und im Nachkriegsdeutschland“ erstmalig ein nicht nur für die wissenschaftliche Forschung wichtiges Nachschlagewerk vor. Dieses Lexikon, in das sich auch viele andere Personen mit ihrer Expertise eingebracht haben bzw. einbringen, ist das Ergebnis seiner 30-jährigen Beschäftigung mit der Geschichte der zahnärztlichen Berufsgruppe und ihrer Rolle im „Dritten Reich“. Das Ende 2019 unter seiner Federführung abgeschlossene Forschungsprojekt „Zahnmedizin und Zahnärzte im Nationalsozialismus“ unter dem Motto „Geschichte als Verpflichtung für Gegenwart und Zukunft“ hat sich sehr fördernd auf diese Publikation ausgewirkt.

Zu finden sind darin neben Zahnärzten und Kieferchirurgen auch Dentisten, die als handwerklich ausgebildete zahnbehandelnde Berufsgruppe nur bis Anfang der 1950er Jahre existierte und die danach nach dem Erbringen von spezifischen Fortbildungsnachweisen in den „Zahnärztestand“ aufgenommen werden konnten – insgesamt ein gegenüber den Ärzten bisher wenig erforschtes Kollektiv. Berücksichtigt werden ausschließlich Personen, die am 30. Januar 1933, dem Tag der „Machtergreifung“ von Hitler, noch am Leben und bis zum Stichtag 1. Januar 2021 verstorben waren. Die ersten beiden Bände fokussieren auf Hochschullehrer und wissenschaftlich tätige Fachvertreter. Der später geplante dritte Band wird vor allem Funktionäre und Funktionsträger der zahnärztlichen Standesorganisationen in den Focus der Forschungen stellen. Der erste Band mit 968 Seiten ist Ende Februar 2022 im Verlag Hentrich und Hentrich erschienen.

Cover: Hentrich & Hentrich

Dominik Groß, Hentrich & Hentrich Verlag, Berlin 2022, 968 Seiten, Hardcover, 215 Abbildungen, ISBN: 978-3-95565-500-6, 69,00 Euro

Im Mittelpunkt der meisten Kurzbiografien steht das Verhältnis des einzelnen Protagonisten zum Nationalsozialismus neben den Rubriken Ausbildung, berufliche Laufbahn, Arbeits- und Forschungsschwerpunkte, fachliche Leistungen, persönliche Netzwerkstrukturen und einer Auswahl von Publikationen. In das Lexikon sind auch Personen aufgenommen worden, die nicht dem „Deutschen Reich“ angehörten, aber im deutschsprachigen Raum wirkten bzw. als „fachliche Größen“ wahrgenommen wurden und in der deutschen Sprache publizierten. Das gilt nicht nur für Deutsche und Österreicher, sondern auch für Fachvertreter aus der Schweiz, Italien (Südtirol), Ungarn, Bulgarien und Tschechien.

Wie sich aus dem Titel entnehmen lässt, beschränken sich die Biografien nicht nur auf die Zeit bis 1945, sondern auch auf die Nachkriegskarrieren der porträtierten Personen. Dabei wird der nach 1945 durch konstruierte „Opfergeschichten“ verdeckte hohe Anteil an „Tätern“ innerhalb der „Zahnärzteschaft“ auf der Basis einer breiten und soliden Quellengrundlage freigelegt. Zu diesem Personenkreis gehören auch viele hoch angesehene Fach- und Standesvertreter, bei denen es zu einer Neubewertung und Umdeutung ihrer Rolle während der NS-Diktatur kommt. Ein prägnantes Beispiel dafür ist Hermann Euler, der am 26. Mai 1934 vom „Reichszahnärzteführer“ zum „Führer der wissenschaftlichen Organisationen des Zahnärztestandes“ ernannt wurde und maßgeblich an der Umstrukturierung der zahnärztlichen wissenschaftlichen Gesellschaften und Verbände im nationalsozialistischen Sinne beteiligt war. Mit dem Untertitel „Täter, Mitläufer, Oppositionelle, Verfolgte, Unbeteiligte“ wird der Personenkreis beschrieben, der sich gegenübersteht. Den „Tätern“, die aktiv oder passiv schuldhaft geworden sind, stehen die entrechteten bzw. „rassisch“ oder politisch Verfolgten gegenüber. Auf Begriffe wie „Gehilfen“, „Zuschauer“ und „Opfer“ wird verzichtet. In einzelnen Biografien sind verschiedene, scheinbar widersprüchliche Aspekte in sich vereint, weshalb eine Klassifikation auf „Täter“ und/oder „Verfolgte“ nicht eindeutig erfolgt und weiterhin diskutiert werden sollte.

Das Ziel dieses Buchprojektes ist es, eine breite Basis zu schaffen für zukünftige wissenschaftliche Recherchen zum Themenbereich NS-Zahnmedizin und zur Einordnung der per-

sönlichen Verhaltensweisen von deutschen zahnärztlichen Hochschullehrern und Standesvertretern im betrachteten Zeitraum. Hier sollten besonders die Rolle dieses Personenkreises in den standespolitischen Machtstrukturen vor und nach 1945 und die damit verbundenen personellen und strukturellen Kontinuitäten noch weiter untersucht werden – auch wegen des Einflusses dieser Entwicklung auf unsere heutige Berufsausübung. Hinzu kommt das Anliegen des Lexikons, den während der NS-Diktatur „rassisch“ oder politisch verfolgten Zahnärzten und Dentisten ein Gesicht zu geben und im Bereich der „Opferforschung“ noch bestehende Lücken zu schließen.

Insgesamt ein sehr wertvolles und nützliches Buch nicht nur für die Wissenschaft und als Teil der Erinnerungskultur, sondern auch für jeden interessierten Zahnarzt, da die einzelnen Biografien sowohl ein Zeugnis sind für die Professionalisierung des zahnärztlichen Berufs als auch ein Zeugnis für die ideologische Beeinflussung der (zahn)ärztlichen Berufsausübung und die damit verbundenen ethischen Grenzüberschreitungen sowohl im (zahn)ärztlichen als auch im interkollegialen Handeln – eine Gefahr, die bis heute besteht. Dieses Lexikon leistet einen wichtigen Beitrag dafür, nicht nur das Bewusstsein ethischer Grenzen im medizinischen Handeln zu schärfen, sondern sich auch mit der Rolle der „Zahnärzteschaft“ während der NS-Diktatur auseinanderzusetzen und dafür Sorge zu tragen, dass das individuelle vertrauensvolle Arzt-PatientenVerhältnis und die (zahn)ärztliche Berufsausübung durch Dritte nicht beeinflusst und instrumentalisiert werden darf.

Dr. Gisela Tascher, Heusweiler
Vorstandsmitglied und
stellvertretende Vorsitzende des
Arbeitskreises Geschichte der
Zahnheilkunde der DGZMK

Antibiotika in der Zahnmedizin

Erkrankungen in der Zahnmedizin können häufig ohne eine antibiotische Therapie zur Ausheilung gebracht werden. Trotzdem gibt es in fast allen Bereichen der Zahnmedizin auch Krankheitsbilder, bei denen der therapeutische Einsatz von Antibiotika eindeutig indiziert und von großem Vorteil für den weiteren Verlauf der Erkrankung ist.

Das neu erschienene Buch mit dem Titel „Antibiotika in der Zahnmedizin“ liefert einen sehr gut strukturierten Überblick der Anwendungsgebiete von Antibiotika in der zahnärztlichen Praxis. Unter Berücksichtigung aktueller Literatur und Leitlinienempfehlungen wird durch die drei Hauptautoren und Herausgeber Bilal Al-Nawas (Mainz), Peter Eickholz (Frankfurt) und Michael Hülsmann (Zürich) sowie zahlreiche weitere fachkundige Autoren der Einsatz von Antibiotika in der Zahnärztlichen Chirurgie, der Parodontologie und der Endodontie erläutert. Diese drei auch farblich hervorgehobenen Hauptthemen werden durch ein sehr informatives Kapitel zur Resistenzentwicklung und ein weiteres Kapitel über Risikopatienten in der zahnärztlichen Praxis ergänzt.



Cover: Quintessenz

Bilal Al-Nawas, Peter Eickholz, Michael Hülsmann, Quintessenz Verlag, Berlin 2021, 1. Aufl., 240 Seiten, 124 Abbildungen, ISBN 978-3-86867-552-8; 98,00 Euro

Insgesamt enthält das 240 Seiten starke Buch im DIN A4-Format 21 sehr praxisbezogene Unterkapitel (Odontogene Infektionen, Periimplantitis, Parodontitis, endodontische Behandlung, Zahntraumata, akuter apikaler Abszess, Endikarditisprophylaxe, künstlicher Gelenkersatz etc.), in denen detailliert beschrieben wird, bei welchen Erkrankungen und Patientengruppen der Einsatz von Antibiotika indiziert oder nicht notwendig ist. Durch die Unterteilung in diese Kapitel gelingt es den Autoren, das große Gebiet dieser wichtigen Medikamentengruppe interessant und anwenderfreundlich darzustellen.

Eine informative und kurze Einleitung eröffnet jedes Kapitel. Die Kerninhalte der Kapitel mit einer praxisbezogenen Besprechung der jeweiligen antibiotischen Therapie werden durch anschauliche Bilder, Grafiken und Tabellen ergänzt. Eine kapitelbezogene Anordnung der Literatur erleichtert dem Leser die eigene Literaturrecherche. Eine kurze Zusammenfassung am Ende eines jeden Kapitels gibt dem Leser ein informatives Resümee.

Aus unserer Sicht ist das Buch wirklich sehr empfehlenswert und eine wertvolle Zusammenstellung der wichtigsten Anwendungsgebiete für Antibiotika in der täglichen zahnärztlichen Praxis.

Dr. Sophia Schwarz und
Prof. Dr. Dr. Torsten E. Reichert,
Regensburg

OSTEOLOGY FOUNDATION

Wissenschaft in Präsenz

Foto: Osteology Foundation

Wissenschaft endlich wieder Face to Face hieß es beim wegen der die Pandemie lange verschobenen Nationalen Osteology Symposium in Baden-Baden Anfang Mai. Die von Geistlich Biomaterials gegründete Osteology Foundation hatte mit den Kongresspräsidenten Prof. Dr. Frank Schwarz und Prof Dr. Søren Jepsen ein spannendes Programm zusammengestellt. Los ging es bereits am Freitag mit den Workshops, in denen PD Dr. Karin Jepsen, Dr. Alexander Volkmann, PD Dr. Markus Schlee, Prof. Dr. Dr. Shahram Ghanaati und Dr. Dr. Markus Tröltzsch ihr Spezialwissen an die Teilnehmergruppen vermittelten. Im Jungen Forum konnten Nachwuchsimplantologen an drei Arbeitsstationen am Schweinekiefer üben. Im Hands-on-Workshop wurden Techniken zu Extraktion, Implantologie, GBR und Weichgewebsmanagement aktiv ausprobiert. Am zweiten Kongresstag teilten hochkarätige Referenten ihr Wissen aus den Bereichen regenerative PA-Chirurgie, Biologisierung von Biomaterialien und zum Stand der Periimplantitistherapie. Der Tag startete mit der regenerativen Therapie von vertikalen und Furkationsdefekten bei Stadium III-Parodontitis. Ein weiteres Thema war die regenerativ-chirurgische/kieferorthopädische Therapie bei Stadium IV-Parodontitis. Zudem wurde in Baden-Baden eine neue Technologie für die Behandlung von Periimplantitis vorgestellt. Dabei wird der bakterielle Biofilm mit einem elektrolytischen Reinigungsverfahren vollständig entfernt. Erste Studien an Patienten über einen Zeitraum von sechs Monaten seien vielversprechend.

Osteology Foundation
Landenbergstrasse 35, CH-6002 Luzern
info@osteology.org
www.osteology.org

PERMADENTAL

Sommeraktion TrioClear



Als führender Anbieter zahntechnischer Lösungen räumt Permadental interessierten Zahnärzt:innen und Kieferorthopäd:innen **noch bis zum 31. August** für online übermittelte TrioClear™ Patientenfälle einen Vorteilsrabatt von 25 % ein, um ihnen den Einstieg in das innovative Aligner-System so attraktiv wie möglich zu gestalten. Behandler:innen und ihre Patient:innen profitieren sowohl von den Vorteilen des dreistufigen Schienensystems als auch vom digitalen Workflow und vom neuen Onlineportal. Das Angebot gilt nur bis zum 31. August 2022 für über das TrioClear™-Onlineportal eingestellte Patientenfälle für die Pakete „Simple“, „Touch-up“ und „Touch-up Plus“. Registrieren Sie sich noch heute und sichern Sie sich und Ihren Patient:innen den Preisvorteil unter www.permadental.de/trio-clear/

permadental GmbH
Marie-Curie-Straße 1, 46446 Emmerich
Tel.: 02822 71330, www.permadental.de

MEDENTIS

Zeit für Neues!

Am 24. und 25. März 2023 findet das 1. Ahrweiler Symposium im Mövenpick Hotel Münster direkt am schönen Aasee statt. Gemeinsam mit medentis medical und Geschäftsführer Alexander Scholz hat Tagungspräsident Dr. Stefan Reinhardt ein neues Fortbildungskonzept ins Leben gerufen, mit dem die Teilnehmer in kompakter Form unterschiedliche Bereiche der Zahnheilkunde aktualisieren können. Der Freitag dient der entspannten Anreise und einem Get-together am Abend. Am Samstag wird Prof. Dr. Heinz H. Topoll zunächst ein Update zum Thema Praxiskonzept Parodontologie präsentieren, bevor sich Prof. Dr. Roland Frankenberger der Adhäsiven Zahnmedizin widmet. Am Nachmittag zeigt Prof. Dr. Edgar Schäfer, was es Neues zum Thema Aufbereitung und Desinfektion des Wurzelkanals gibt, bevor Dr. Dr. Alfons Eißing mit seinem Referat über Implantologie im Grenzbereich den Tag beendet. Interessierte können sich noch bis 30. September 2022 einen Platz zum Vorzugspreis sichern: medentis.com/event/1-ahrweiler-symposium-23/

medentis medical GmbH
Walporzheimer Str. 48–52, 53474 Bad Neuenahr/Ahrweiler
Tel.: 02641 9110-0, info@medentis.de, www.medentis.com

Alle Beschreibungen sind den Angaben der Hersteller entnommen.

Michael Behr, Stephan Schreml, Bärbel Miehe, Jochen Fanghänel

Psoriasis-Arthritis und das Kiefergelenk*

Psoriatic arthritis and the temporomandibular joint

Fragestellung

Welche Bedeutung hat die Psoriasis-Erkrankung für die Zahnmedizin?

Hintergrund

Das Krankheitsbild der Psoriasis weist vielschichtige Formen auf (Abb. 1), die mit entzündlich veränderten Gelenken, Enthesitis, spondylarthropatischen Symptomen der Wirbelsäule, Daktylitis, charakteristischen schuppigen Hautveränderungen sowie Zungen- und Nagelveränderungen einhergehen können [7, 9, 24]. Wir unterscheiden eine frühe Form (Manifestation 10–25 Lj) bei entsprechender genetischer Disposition und eine spätere Form (Manifestation 35–60 Lj), die zumeist keine familiäre Häufung aufweist. Die spezielle Form der Psoriasis-Arthritis wird erst seit den 1960er-Jahren als ein eigenständiges Krankheitsbild eingestuft und von einer rheumatoiden Arthritis mit parallel auftretenden Hautveränderungen unterschieden. Die Psoriasis-Arthritis kann regional unterschiedlich hohe Inzidenzen aufweisen (0,05–0,24 %) [11]. Ihre Prävalenz unter Psoriasis-Patienten wird mit 6–41 % angegeben [17]. Diese Erkrankung ist auch für die Zahnmedizin von Bedeutung, da das Kiefergelenk und die Schleimhaut der Mundhöhle mit der Zunge mitbetroffen sein können.

Komorbiditäten

Aufgrund ihrer zahlreichen Komorbiditäten [24, 25] erfordern Patienten mit Psoriasis besondere Aufmerksamkeit; gilt es doch die mit den Komorbiditäten verbundenen Risiken während zahnmedizinischer Eingriffe zu minimieren [5]. Die Liste möglicher Komorbiditäten ist umfangreich [21]. Zu ihr zählen kardiovaskuläre Erkrankungen mit einem erhöhten Risiko für Myokardinfarkte, strukturelle Herzkranzgefäßveränderungen sowie eine Neigung zu Bluthochdruck [28]. Bei Psoriasis-Patienten finden wir ein erhöhtes Risiko für Schlaganfälle [10] und für die Entwicklung von Demenz sowie einer Parkinson-Erkrankung [26]. Weiterhin treten in Verbindung mit Psoriasis verstärkt Leber- und Nierenfunktionsstörungen auf [24]. Darüber hinaus erhöht sich das Risiko für Diabetes mellitus, Morbus Crohn, pulmonale Erkrankungen wie Asthma bronchiale [24], für endokrine Erkrankungen sowie für ophthalmologische Komplikationen wie Konjunktivitis, Katarakt oder Uveitis [5, 16].

Klinik

Die Psoriasis-Arthritis manifestiert sich zumeist zwischen dem 30. und dem 55. Lebensjahr. In der Regel treten Beschwerden im Kiefergelenk erst Jahre (~10 Jahre) [5] nach Ausbruch der Haut- und Nagelveränderungen (Abb. 2), der charakteristischen Schwellungen der Fingergelenke bzw. nach dem Auftreten von Beschwerden in anderen Gelenken auf. In einigen Fällen kann die Arthritis des Kiefergelenks als Erstmanifestation der Psoriasis-Erkrankung auftreten. Der Zahnmedizin kommt in derartigen Fällen die Aufgabe zu, die Weichen für die Behandlung zu stellen und die Patienten an die entsprechenden Fachdisziplinen zu überweisen. Wird eine Psoriasis-Arthritis rechtzeitig erkannt und therapiert, lassen sich gegenwärtig Schäden an den Gelenken vermeiden bzw. deutlich reduzieren [27].

Einteilung und Formen der Psoriasis-Arthritis

Anhand der Topografie und der strukturellen Unterschiede unterscheiden wir vier Formen [19]. Dabei können alle o.g. pathologischen Bilder mit auftreten. Wir unterscheiden:

- **Axialer Typ:** Dieser Typus kommt am Achsenskelett vor. Krankheitsbilder sind vor allem Sakroilitis und Spondylitis ankylans. Zumeist mit dem peripheren Typ vergesellschaftet.
- **Peripherer Typ:** Dieser kommt am häufigsten vor. Charakteristisch ist eine destruierende Arthritis/Polyarthritis der kleinen Gelen-

Fakutät für Medizin, Universitätsklinikum Regensburg: Prof. Dr. med. dent. Michael Behr, Prof. Dr. med. S. Schreml
Institut für Anatomie und Zellbiologie, Greifswald: Dr. Bärbel Miehe
Poliklinik für Kieferorthopädie, Universitätsmedizin Greifswald: Prof. Dr. med. Jochen Fanghänel

* Deutsche Version der englischen Erstveröffentlichung Behr M, Fanghänel J, Miehe B, Schreml S: Psoriatic arthritis and the temporomandibular joint. Dtsch Zahnärztl Z 2022; 77: 89–93

Zitierweise: Behr M, Schreml S, Miehe B, Fanghänel J: Psoriasis-Arthritis und das Kiefergelenk. Dtsch Zahnärztl Z 2022; 77: 225–230
DOI.org/10.53180/dzz.2022.0017

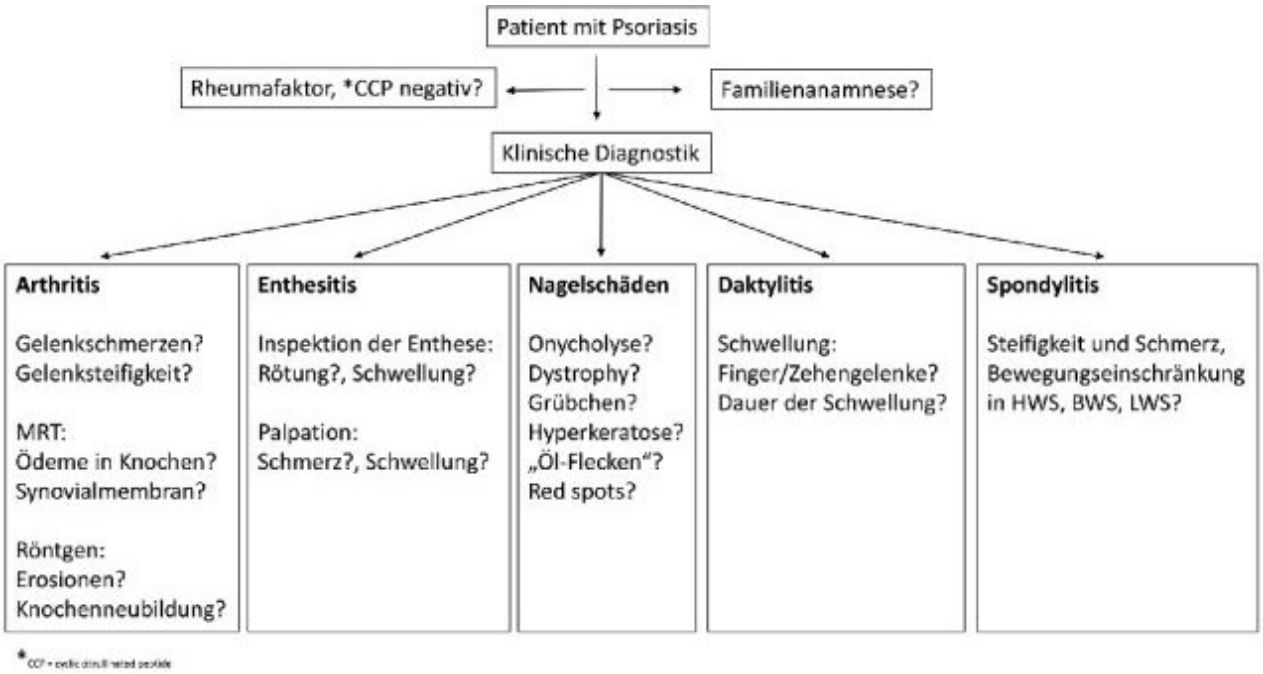

Abbildung 1 Vielschichtigkeit der möglichen klinischen Symptome einer Psoriasis-Erkrankung

ke von Hand und Fuß, aber auch z.T. der großen Gelenke (Kniegelenk). Des Öfteren kommen Periostveränderungen und Akroosteolysen vor.

- **Monoarthritis-Typ:** Zumeist sind die großen Gelenke wie Knie- und Hüft- sowie das obere und untere Sprunggelenk betroffen. Ein Vorkommen zusammen mit dem axialen und dem peripheren Typus ist möglich.
- **Arthritis mutilans:** Neben den o.g. Arthritiden sind Knochenresorptionen möglich.

Neben den Beschwerden in den Gelenken sind für die Patienten und für die Diagnostik und Therapie Veränderungen der Haut, der Hautanhanggebilde und der Weichteile von Bedeutung.

Haut-/Schleimhautveränderungen

Hautveränderungen treten in 80 % der Fälle als erhabene, scharf und unregelmäßig begrenzte, rötliche Plaques (Plaque vulgaris) mit silbriger Schuppung auf (Abb. 2), die bei leichter mechanischer Belastung bluten können. In ca. 5 % der Fälle erscheint die Psoriasis als pustulöse, eitrige Effloreszenz (Psoriasis pustulosa, Typ Barber) [5].

Die Psoriasis tritt im Bereich der Mundhöhle selten an den Lippen und vermindert an der Mundschleimhaut auf. Hornstein [14] erklärt diese Tatsache mit der 5- bis 7-mal so hohen Proliferationsrate der Mundschleimhaut im Vergleich zur Epidermis der äußeren Haut. Die Proliferationsrate der äußeren Epidermis stimmt bei Psoriasis also mit der der Mundschleimhaut in etwa überein. Daher treten die Effekte der Psoriasis-Erkrankung an der Mundschleimhaut praktisch nicht in Erscheinung. Im Bereich des Zungenrückens liegen aber andere Verhornungsbedingungen vor. Daher finden wir dort eine gerötete der Zunge mit einer ausgeprägten Exfoliation mit Pustelbildung in den Randzonen vor (Lingua geographica) [18] (Abb. 3). Die Zungenpapillen können abgeflacht sein und sich daher von den gesunden Papillen zu unterscheiden (Abb. 4).

Nagelveränderungen

Etwa 80 % aller Patienten mit Psoriasis-Arthritis entwickeln Veränderungen an den Nägeln (Tüpfelnägel), die als Onycholyse und psoriatrische

Abb. 2: M. Landthaler, Dermatologie, UKR

Abbildung 2 Typische Haut- und Nagelveränderungen bei Psoriasis. Neben den schuppigen, silbrig glänzenden Efflorenszen der Cutis zeigt die Abbildung Zeichen von Daktylitis sowie an den Nägeln Zeichen von Onycholyse und psoriatrische Onychodystrophie.

Abb. 3: T. E. Reichert, Klinik und Poliklinik für Mund-, Kiefer-, Gesichtschirurgie, UKR

Abbildung 3 Lingua geographica. Ansicht von oben.

Onychodystrophie bezeichnet werden (Abb. 2). Die Veränderungen betreffen die Nagelmatrix wie das Nagelbett [3]. Die funktionale Verbindung der Nägel mit den distalen Interphalangealgelenken der Finger, besonders den Extensorsehnen (M. extensor digitorum communis und ggf. u.a. M. extensor digitalis minimus), erklärt möglicherweise das häufige gemeinsame Auftreten (80 %) von Gelenk- und Nagelveränderungen bei Psoriasis-Arthritis [2]. Betroffene Nägel zeigen rote Flecken, Grübchen und Narbenbildung sowie eine bröselige Struktur der Nageloberfläche. Bei Zehennägeln tritt zumeist eine gelblich-orange Verfärbung des Nagels auf, was als „Öl-Tropfen"-Phänomen bezeichnet wird [3]. Ursache dieser morphologischen Veränderungen ist eine gestörte Keratinisierung des Nagels. Charakteristisch für die Nagel-Psoriasis ist eine subunguale (unter dem Nagel befindliche) Hyperkeratose, die sie von Onychomykosen unterscheidet [1].

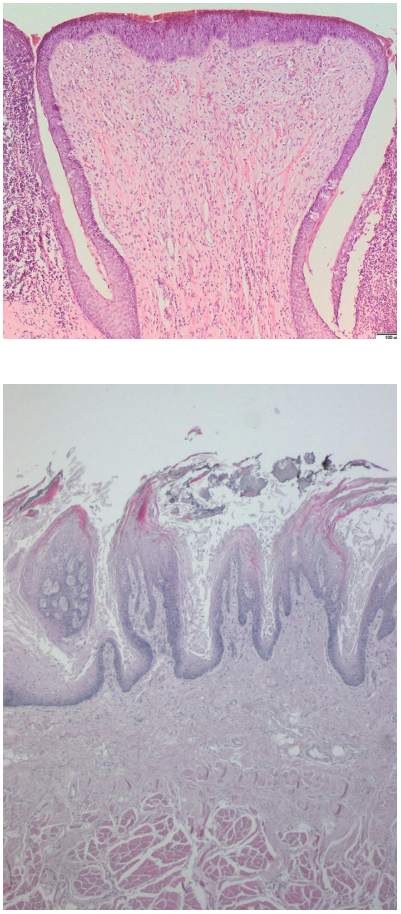

Abb. 4: B. Miehe, J. Fanghänel

Abbildung 4 Normale Zungenpapillen des Menschen. Färbung HE, **oben** Papilla vallata, Vergrößerung: 100x, **unten** Papillae filiformes, Vergrößerung: 25x.

Enthesitis/Daktylitis

Der Begriff „Enthesis" bezeichnet das Bindegewebe, das zwischen Sehnen, Bändern, Kapseln und Faszien die Verbindung zum Knochen- oder Muskelgewebe herstellt. Dieser Bereich ist starken mechanischen Belastungen ausgesetzt. Die Enthesis ist eng verbunden mit dem synovialen Gewebe der Gelenke. Beide bilden den synovial-enthesialen Komplex („Enthesis-Organ") [15]. Bei erhöhtem mechanischem Stress, genetischer Disposition und ggf. bakteriellen Infektionen werden Gene aktiviert, die Proteine kodieren, die für die Immunreaktion bzw. Gewebeverträglichkeit (Histokompatibilität, HLA-B27) verantwortlich sind. Tierexperimentelle Studien lassen vermuten, dass es bei Psoriasis/Psoriasis-Arthritis zur Autoimmunreaktion gegen Proteoglykane und Proteine der Knorpelfibroblasten sowie gegen BMP (bone morphogenetic protein) kommt. Als Folge wird Interleukin-23 (IL-23) ausgeschüttet, das T-Zellen der Immunabwehr aktiviert. Diese wiederum setzen IL-17, IL-22 und TNF-α (tumor necrosis factor) frei [15]. Es entsteht in der Folge eine Entzündung der Gelenkstrukturen.

Im Fall einer Daktylitis finden wir eine Tendosynovitis vor, ein Ödem des peritendinösen Weichgewebes („Wurstfinger"), Enthesitis und weniger häufig eine Synovitis [20]. Die Pathogenese der Daktylitis ist nicht geklärt. Tierexperimentelle Studien weisen jedoch darauf hin, dass IL-17, IL-22 und TNF-α sowie IL-6 und das Enzym Dickkopf-1 eine Rolle spielen könnten [2].

Differenzialdiagnosen

Die Abgrenzung der Psoriasis-Arthritis des Kiefergelenks von einer rheumatoiden Arthritis mit Hautveränderungen [7], Kiefergelenkarthritis in Verbindung mit dem SAPHO-Syndrom [4], der Gicht [8, 22] sowie Arthritiden in Verbindung mit entzündlichen Darmerkrankungen wie dem Morbus Crohn [6] ist nicht immer leicht zu treffen. Eine Übersicht bietet Tabelle 1.

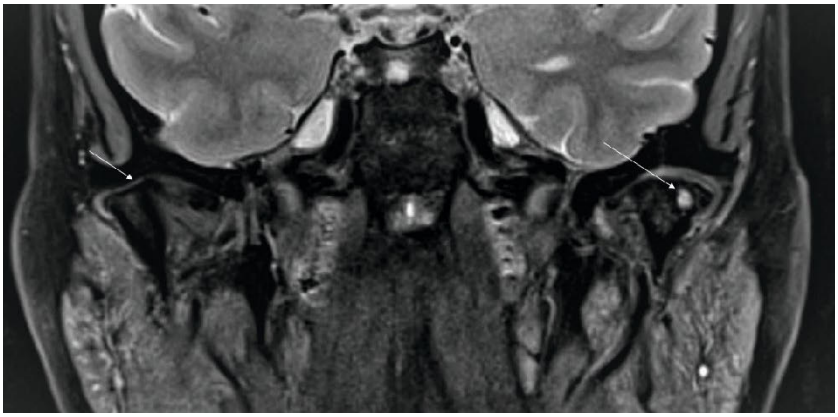

Abbildung 5 Kernspintomografie eines Patienten mit Psoriasis-Arthritis in axialer Ansicht. Das Kiefergelenk links zeigt Knochenneubildungen (Pfeil); der Kondylus des rechten Kiefergelenks weist Knochenzysten (Pfeil) auf. Die Signalintensiven Areale (weiß) zeigen inflammatorische Bezirke an.

Abb. 1, 5, 6: M. Behr

Abbildung 6 Kernspintomografie eines Patienten mit Psoriasis-Arthritis in sagittaler Ansicht. Die Signalintensiven Areale (weiß) zeigen inflammatorische Bezirke im Bereich des Enthesis-Organs an.

	Psoriasis-Arthritis	Rheumatoide Arthritis	Gicht	SAPHO-Syndrom	Morbus Crohn/ Colitis ulcerosa
Zahl betroffener Gelenke	Oligoarthritis	Polyarthritis	Monoarthritis	Oligoarthritis	Oligoarthritis
Typische betroffene Gelenke	alle Gelenke, einschließlich der distalen Interphalangealgelenke	distale Interphalangealgelenke	kleine Gelenke der unteren Extremität Großzehengrundgelenk (Podagra) oder Vorfuß (Tarsitis)	Sternoclavicular-gelenke, Sternocostalgelenke, Kiefergelenk	alle Gelenke, selten das Kiefergelenk
Enthesitis	in 60–80 % der Fälle	nicht typisch	nicht typisch	nicht typisch	nicht typisch
Daktylitis	in 30 % der Fälle	nicht typisch	Tophi	nicht typisch	nicht typisch
Beteiligung der Wirbelsäule	axiale Spondyloarthritis	erosive zervikale Befunde	nicht typisch	thorakale Wirbelsäulenbereiche	nicht typisch
Haut/Nägel	in 80 % der Fälle Plaque vulgaris, Psoriasis pustulosa; in 60 % der Fälle Onycholyse, psoriatrische Onychodystrophie	nicht typisch	Hauterythem, Weichteilschwellung, Gichttophi, selten Gichttophi in der Ohrhelix („Gichtperle“)	Akne, pustulöse palmaplantare Efflorescenzen, auch Psoriasis pustulosa	Cheilitis, apthöse, selten fissurale ulzerierende Mundschleimhautveränderungen
Serologie	CCP (cyclic citrullinated peptide) und Rheuma-Faktor negativ	CCP und Rheuma-Faktor positiv	CCP und Rheuma-Faktor negativ, Harnsäureserumspiegel erhöht (> 360 mmol/l) mikroskopische	CCP und Rheuma-Faktor negativ, Entzündungsparameter im Blutbild erhöht	CCP und Rheuma-Faktor negativ, Entzündungsparameter im Blutbild erhöht
Radiologische Befunde	Periostale Knochenneubildung (tritt erst im Spätstadium auf)	Erosion und Osteopenie (Minderung der Knochendichte)	Erosionen, Diskontinuitäten der Gelenkoberfläche	Osteosklerose, Hyperostose, MRT: Knochenmarködeme	Sklerosierungen

Tabelle1 Mögliche Differentialdiagnosen einer Psoriasis-Arthritis [4, 7, 8, 23]

Bildgebung

Im Röntgenbild zeigen sich Erosionen und unregelmäßige Knochenkonturen sowie Knochenneubildungen. In den Weichgewebsanteilen finden wir (röntgenopake) Verkalkungen. Das klassische Röntgenbild gilt aber nicht als optimales Bildgebungsverfahren bei Psoriasis. Die charakteristischen Weichgewebeveränderungen mit Enthesitis, Veränderungen der Gelenkkapsel, fokale Weichgewebsverdickungen sowie Weichteil- und Knochenödeme lassen sich besser mit der Kernspintomografie darstellen. Im Fall der Daktylitis und Enthesitis werden auch Ultraschalluntersuchungen vorgeschlagen, die aber für die zahnmedizinische Diagnostik in der Regel unerheblich sein dürften.

Speziell für die Diagnostik der Psoriasis-Arthritis des Kiefergelenks in der Zahnmedizin bieten sich das Orthopantomogramm und die Kernspintomografie an. Erosionen, unregelmäßige Knochenkonturen sowie Knochenneubildungen stellen sich im Röntgenbild in der Regel gut dar. Die Kernspintomografie zeigt darüber hinaus auch aktive entzündliche Prozesse in den Weichgeweben sowie zystische Veränderungen im Bereich des Condylus mandibulae (Abb. 5, Abb. 6).

Therapie

Sie liegt primär in der Hand der Rheumatologen und Dermatologen. Nichtsteroidale Antiphlogistika und Kortikosteroide werden nach wie vor als initiale Behandlung bei akuten Beschwerden eingesetzt. Da die Psoriasis-Arthritis keine gutartig verlaufende Erkrankung ist, sondern mit zunehmender irreparabler Gelenkdestruktion einhergeht, ist der frühzeitige Einsatz von Immunmodulatoren indiziert. Dazu zählen TNF-α-Inhibitoren (z.B. Adalimumab, Infliximab, Golimumab) und Substanzen, die Interleukine wie IL-12/23 (z.B. Guselkumab, Tildrakizumab, Risankizumab, Ustekinumab) oder IL-17 (z.B. Ixekizumab, Bordalumab, Secukinumab) beeinflussen. Andere verfügbare Konzepte sind Januskinase-Inhibitoren (Tofacitinib) und

PDE4-Hemmer (Apremilast). Derartige Therapiekonzepte werden individuell auf den jeweiligen Patientenfall abgestimmt. Entsprechende Therapieleitlinien sind von den Fachgesellschaften wie der European League Against Rheumatism (EULAR) und der Group for Research and Assessment of Psoriasis and Psoriatic Arthritis (GRAPPA) publiziert worden [12, 22].

Die zahnmedizinische Aufgabe besteht darin, die Okklusion zu prüfen und im Fall von Stützzonenverlust diese zumindest provisorisch wieder aufzubauen. Adjustierte Aufbissschienen beispielsweise von Typ „Michigan" können in Kombination mit Physiotherapie dazu beitragen, die Muskulatur zu entspannen und mögliche Lasten von den Gelenken fernzuhalten. Schienen mit einem anterioren Jig sind kontraindiziert. Eine zentrale Aufgabe der Zahnmedizin besteht auch darin nachzufragen, ob der Patient sich bereits bei einem Rheumatologen vorgestellt hat, sodass eine immunmodulierende Therapie schon eingeleitet werden konnte. Nach wie vor finden wir viele Patienten mit Psoriasis, die nicht oder nicht adäquat therapiert worden sind. Da die Psoriasis-Arthritis eine fortschreitende destruktive Gelenkerkrankung ist, kann die rechtzeitige Einleitung einer immunmodulierenden Therapie die Gelenkdestruktion weitgehend verhindern oder zumindest einschränken. Dies verbessert die Lebensqualität der Patienten entscheidend [7, 13].

Statement

Kenntnisse über die Erkrankung Psoriasis/Psoriasis-Arthritis sind für den Zahnmediziner aus folgenden Gründen von Bedeutung:

- Psoriasis-Patienten haben vielschichte Komorbiditäten, die kardiovaskuläre Erkrankungen, Bluthochdruck, pulmonale Erkrankungen, Nieren- und Lebererkrankungen, Diabetes, erhöhtes Schlaganfallrisiko und Augenerkrankungen umfassen können. Derartige Komorbiditäten können bei zahnmedizinischen Routineeingriffen zu Komplikationen führen [5].
- Psoriasis- bzw. Psoriasis-Arthritis-Patienten, die sich bereits in Behandlung bei einem Rheumatologen oder Dermatologen befinden, werden zumeist mit das immunmodulatorischen Medikamenten behandelt. Dadurch kann die Immunabwehr des Patienten herabgesetzt sein.
- Bei nahezu der Hälfte der Psoriasis-Patienten sind das Kiefergelenk und in der Mundhöhle die Zunge mitbetroffen [7].
- Die Psoriasis-Arthritis ist eine fortschreitende destruktive Gelenkerkrankung, deren frühzeitige Diagnose und Therapie die Lebensqualität des Patenten deutlich verbessern kann [13]. Der Zahnmedizin obliegt daher die Aufgabe, bisher nicht oder nicht ausreichend therapierte Patienten einer entsprechenden fachärztlichen Betreuung bei einem Rheumatologen/Dermatologen zuzuführen.

Interessenkonflikte

Die Autorinnen und Autoren erklären, dass keine Interessenkonflikte im Sinne der Richtlinien des International Committee of Medical Journal Editors bestehen.

Literatur

1. Alves NC, Moreira T, Malvino LD et al.: Onychomycosis in psoriatic patients with nail disorders. Aetiological agents and immunosuppressive therapy. Dermatol Res Pract 2020: 7209518

2. Bagel J, Schwartzman S: Enthesitis and dactylitis in psoriatic disease. A guide for dermatologists. Am J Clin Dermatol 2018; 19: 839–852

3. Bardazzi F, Starace M, Bruni F et al.: Nail Psoriasis. An updated review and expert opinion on available treatments, including biologics. Acta Derm Venereol 2019; 99: 516–523

4. Behr M, Fanghänel J, Proff P, Reichert TE (Hrsg): Chronisch nichtbakterielle Osteomyelitis (CNO) des Kieferknochens im Rahmen des übergeordneten SAPHO-Syndroms. Dt. Ärzteverlag, Köln 2020, 39–42

5. Brooks JK: Psoriasis. A review of systemic comorbidities and dental management considerations. Quintessence Int 2018; 49: 209–217

6. Büttner R, Meier J: Chronisch entzündliche Darmerkrankungen, Colitis ulcerosa, Morbus Crohn. In: Behr M, Fanghänel J, Hautmann M, Proff P, Reichert TE (Hrsg): Medizin für Zahnmediziner. Dt. Ärzteverlag, Köln 2020, 269–272

7. Coates LC, Helliwell PS: Psoriatic arthritis. State of the art review. Clin Med (Lond) 2017; 17: 65–70

8. Ehrenstein B: Gicht, Urikopathie, Arthritis urica. In: Behr M, Fanghänel J, Hautmann M, Proff P, Reichert TE (Hrsg): Medizin für Zahnmediziner. Dt. Ärzteverlag, Köln 2020, 439–442

9. Espinoza LR: The history of psoriatic arthritis (PsA). From Moll and Wright to pathway-specific therapy. Curr Rheumatol Rep 2018; 20: 58

10. Gelfand JM, Dommasch ED, Shin DB et al.: The risk of stroke in patients with psoriasis. J Invest Dermatol 2009; 129: 2411–2418

11. Gogălniceanu D, Trandafir V, Chiriac R et al.: Temporomandibular joint ankylosis. A possible complication in juvenile psoriatic rheumatism. Rev Med Chir Soc Med Nat Iasi 2005; 109: 652–659

12. Gossec L, Coates LC, Wit M de et al.: Management of psoriatic arthritis in 2016. A comparison of EULAR and GRAPPA recommendations. Nat Rev Rheumatol 2016; 12: 743–750

13. Haroon M, Gallagher P, Fitz Gerald O: Diagnostic delay of more than 6 months contributes to poor radiographic and functional outcome in psoriatic arthritis. Ann Rheum Dis 2015; 74: 1045–1050

14. Hornstein OP (Hrsg): Erkrankungen des Mundes. Ein interdisziplinäres Handbuch und Atlas. Kohlhammer, Stuttgart, Berlin, Köln 1996

15. Kehl AS, Corr M, Weisman MH: Review. Enthesitis: new insights into pathogenesis, diagnostic modalities, and treatment. Arthritis Rheumatol 2016; 68: 312–322

16. Kilic B, Dogan U, Parlak AH et al.: Ocular findings in patients with psoriasis. Int J Dermatol 2013; 52: 554–559

17. Ogdie A, Weiss P: The epidemiology of psoriatic arthritis. Rheum Dis Clin North Am 2015; 41: 545–568

18. Picciani BLS, Domingos TA, Teixeira-Souza T et al.: Geographic tongue and psoriasis. Clinical, histopathological, immunohistochemical and genetic correlation – a literature review. Ann Bras Dermatol 2016; 91: 410–421

19. Pschyrembel: Klinisches Wörterbuch. Psoriasis-Arthritis. 268 Aufl. De Gruyter, Berlin, Boston 2020, 1451–1452

20. Sakkas LI, Alexiou I, Simopoulou T et al.: Enthesitis in psoriatic arthritis. Semin Arthritis Rheum 2013; 43: 325–334

21. Saleem MD, Kesty C, Feldman SR: Relative versus absolute risk of comorbidities in patients with psoriasis. J Am Acad Dermatol 2017; 76: 531–537

22. Singh JA, Guyatt G, Ogdie A et al.: American College of Rheumatology/National Psoriasis Foundation Guideline for the Treatment of Psoriatic Arthritis. Arthritis Rheumatol 2019; 71: 5–32

23. Sudoł-Szopińska I, Afonso PD, Jacobson JA et al.: Imaging of gout. Findings and pitfalls. A pictorial review. Acta Reumatol Port 2020; 45: 20–25

24. Takeshita J, Grewal S, Langan SM et al.: Psoriasis and comorbid diseases. Epidemiology. J Am Acad Dermatol 2017; 76: 377–390

25. Takeshita J, Grewal S, Langan SM et al.: Psoriasis and comorbid diseases. Implications for management. J Am Acad Dermatol 2017; 76: 393–403

26. Ungprasert P, Srivali N, Kittanamongkolchai W: Risk of Parkinson's disease among patients with psoriasis. A systematic review and meta-analysis. Indian J Dermatol 2016; 61: 152–156

27. Veale DJ, Fearon U: The pathogenesis of psoriatic arthritis. Lancet 2018; 391: 2273–2284

28. Vena GA, Vestita M, Cassano N: Psoriasis and cardiovascular disease. Dermatol Ther 2010; 23: 144–151

Foto: UKR

PROF. DR. MED. DENT. MICHAEL BEHR
Universität Regensburg
Fakultät für Medizin
Franz-Josef-Strauss-Allee 11
93053 Regensburg
michael.behr@klinik.uni-regensburg.de

Thomas Attin, Patrick R. Schmidlin, Tobias T. Tauböck

Direkte Restaurationstechnik im Seitenzahnbereich zur Versorgung von erosionsbedingtem Zahnhartsubstanzverlust*

Warum Sie diesen Beitrag lesen sollten

Dieser Beitrag stellt eine valide, kostengünstige und zahnhartsubstanzschonende Methode zur restaurativen Versorgung von ausgedehnten Zahnhartsubstanzverlusten vor. Sie ist nach üblichem Durchlaufen einer entsprechenden Lernkurve gut in die Praxisroutine zu integrieren und bietet eine weitere Therapiealternative für restaurativ ausgelegte Praxen in diesen besonderen Fällen.

Einführung: Der restaurative Aufbau verloren gegangener Zahnhartsubstanz und die Wiederherstellung der ursprünglichen vertikalen Bisslage bei einem durch Zahnerosionen oder -abrasionen stark in Mitleidenschaft gezogenen Gebiss stellt den Zahnarzt immer wieder vor Probleme bei der Umsetzung der Therapie. Traditionellerweise erfolgt diese Therapie mit laborgefertigten Werkstücken, die i.d.R. eine Präparation der verbliebenen Zahnsubstanz erfordern und für den Patienten hohe Kosten verursachen, sodass alternative Verfahren in Betracht gezogen werden sollten. Dabei gilt es hervorzuheben, dass jedwede, auch minimalinvasive restaurative Arbeiten bei diesen Patienten nur dann indiziert sind, wenn der präventive Ansatz, weiteren Zahnhartsubstanzverlust zu verhindern, gleichzeitig erfolgreich ist.
Behandlungsmethode: Der folgende Beitrag stellt die Verwendung direkter adhäsiver Kompositrestaurationen als eine Möglichkeit zur Rekonstruktion einer erosiv stark veränderten Gebisssituationen anhand eines Falls dar. Zur Rekonstruktion der Okklusalflächen werden dabei Übertragungsschienen eingesetzt, die auf der Basis von individuellen Wax-up-Modellen angefertigt werden.
Schlussfolgerung: Das beschriebene Verfahren ist eine gut untersuchte und erprobte Methode zur Versorgung von Zähnen mit erosionsbedingtem Zahnhartsubstanzverlust. Wie bei allen neuen Verfahren wird sich für den praktischen Zahnarzt eine gewisse Lernkurve ergeben, nach der hochwertige Restaurationen mit dieser Technik umgesetzt werden können.
Schlüsselwörter: Adhäsivtechnik; Erosion; Komposit; okklusale vertikale Dimension; Zahnhartsubstanzverlust

Klinik für Zahnerhaltung und Präventivzahnmedizin, Zentrum für Zahnmedizin, Universität Zürich: Prof. Dr. Thomas Attin, Klinikdirektor, Prof. Dr. Patrick R. Schmidlin, Leiter des Bereichs Parodontologie und Periimplantäre Erkrankungen, Privatdozent Dr. Tobias T. Tauböck, Leiter des Bereichs Kariologie und Restaurative Zahnerhaltung
* Deutsche Version der englischen Erstveröffentlichung Attin T, Schmidlin PR, Tauböck TT: Direct restorative technique in posterior teeth to treat erosion-induced tooth wear. Dtsch Zahnärztl Z Int 2022; 4: 118–124
Zitierweise: Attin T, Schmidlin PR, Tauböck TT: Direkte Restaurationstechnik im Seitenzahnbereich zur Versorgung von erosionsbedingtem Zahnhartsubstanzverlust. Dtsch Zahnärztl Z 2022; 77: 231–237
Peer-reviewed article: eingereicht: 28.04.2021, revidierte Fassung akzeptiert: 25.08.2021
DOI.org/10.53180/dzz.2022.0018

Direct restorative technique in posterior teeth to treat erosion-induced tooth wear

Introduction: The restorative reconstruction of lost tooth structure and the restoration of the original vertical bite position in a dentition that has been severely affected by tooth erosion or abrasion always presents the dentist with problems in implementing the therapy. Traditionally, this therapy is carried out with laboratory-produced restaurations, which usually require preparation of the remaining tooth substance and result in high costs for the patient, so that alternative procedures should be considered. It should be emphasized that any restorative work, even minimally invasive, is only indicated in these patients if the preventive approach of inhibiting further loss of tooth structure is successful at the same time.

Treatment method: The following article presents a case study on the use of direct adhesive composite restorations as a possibility for reconstructing an erosively severely altered dentition. Transfer splints, which are fabricated on the basis of individual wax-up models, are used to reconstruct the occlusal surfaces.

Conclusion: The procedure described is a well-studied and proven method for restoring teeth with erosion-induced tooth wear. As with all new procedures, there will be a certain learning curve for the practicing dentist, after which high-quality restorations can be implemented using this technique.

Keywords: adhesive technique; composite; erosion; occlusal vertical dimension; tooth wear

1. Einleitung

Es finden sich zunehmend wissenschaftliche Untersuchungen sowie Beobachtungen aus der täglichen Praxis, die sich mit dem Auftreten von nicht kariesbedingtem Zahnhartsubstanzverlust befassen. Neue Prävalenzdaten weisen zudem darauf hin, dass diese Art des Zahnhartsubstanzverlusts und die damit einhergehenden Therapien einen immer höheren Stellenwert in der Zahnmedizin einnehmen [10]. Neben dem mechanischen Verschleiß der Zähne durch Fremdkörper (Abrasion) oder den direkten Zahn-zu-Zahn-Kontakt (Attrition) sind hauptsächlich chemische Angriffe (Erosionen) für die beobachteten Zahnabnutzungen verantwortlich. Die differenzierte Betrachtung von Erosionen hat dazu geführt, dass in der neueren wissenschaftlichen Literatur von einem „erosiven Zahnhartsubstanzverlust“ gesprochen wird. Darunter versteht man die Summe aus irreversiblem (makroskopischem) Zahnhartsubstanzverlust und an der Zahnoberfläche vorliegender (mikroskopischer) Erweichung bzw. Demineralisation, ausgelöst durch meist säurehaltige Agenzien ohne Beteiligung von Mikroorganismen [22]. Im folgenden Artikel wird der allgemein bekanntere Begriff der Erosion z.T. synonym verwendet.

Die durch einen Säureangriff demineralisierten Oberflächen von Schmelz oder Dentin sind besonders anfällig für mechanische Beanspruchungen, was zu einer Beschleunigung des Zahnhartsubstanzverlusts führt. Ein fortwährender Angriff auf das Dentin führt darüber hinaus häufig zu schmerzhaften Zahnhypersensibilitäten. Aber auch weitere Probleme, etwa Schwierigkeiten bei der Nahrungszerkleinerung und beim Sprechen sowie Kopf- und Kieferschmerzen, können die Lebensqualität, insbesondere die oral-health-related quality of life (OHRQoL) der Betroffenen stark beeinträchtigen. Zusätzlich kann ein mit dem Zahnhartsubstanzverlust einhergehendes, schlechtes ästhetisches Erscheinungsbild der Frontzähne den individuellen Leidensdruck der betroffenen Patienten erheblich verstärken [1, 17].

1.1 Überlegungen zur restaurativen Therapie

Eine restaurative Therapie von erosivem Zahnhartsubstanzverlust sollte immer von präventiven Maßnahmen zur Vermeidung weiteren Hartsubstanzverlusts begleitet werden. Grundsätzlich gilt es zunächst festzuhalten, dass es im Lauf des Lebens bei allen Personen zu einem physiologischen Zahnhartsubstanzverlust kommt, der nicht zwangsläufig einer restaurativen Therapie bedarf. Eine restaurative Therapie derart angegriffener Dentitionen kann aber aus verschiedenen Gründen und in unterschiedlichem Ausmaß erforderlich werden. Gründe für eine restaurative Therapie können sein: ein dem Alter nicht angemessen starker bzw. progredienter Hartsubstanzverlust mit großflächig freigelegten Dentinarealen, das Vorliegen von Schmerzen, eine eingeschränkte Kaufunktion, eine drohende Infragestellung der Unversehrtheit des Zahns bzw. der Pulpa oder eine kompromittierte Ästhetik [13].

Bei kleineren, oft muldenförmigen Dentindefekten reicht es zum Schutz dieser Oberflächen meist aus, diese gezielt mit fließfähigen Kompositmaterialien aufzufüllen und zu versiegeln, um einem weiteren Voranschreiten des Defekts Einhalt zu bieten (Abb. 1 und 2).

Bei umfangreicheren Defekten, die oftmals die gesamte Dentition betreffen, reicht die Bandbreite der restaurativen Therapie von direkten adhäsiven Kompositrestaurationen bis hin zu indirekten Restaurationen aus Komposit- oder Keramikwerkstücken [2, 4, 7, 12, 15, 21, 23, 24, 33]. Je größer die Defekte sind, desto eher neigen Zahnärzte zum Einsatz indirekter Restaurationsmethoden [11]. Die

Abbildung 1 Gebisssituation eines 33-jährigen Patienten mit muldenförmigen Erosionen an den Höckerspitzen der Prämolaren und am Eckzahn. Am Eckzahn liegt gleichzeitig eine Abrasionsfacette an der Höckerspitze vor.

Abbildung 2 Situation nach Auffüllen der muldenförmigen Defekte mit fließfähigem Komposit. Die Höckerspitze des Eckzahns wurde mit einem hochviskösen Komposit ergänzt.

längsten Nachbeobachtungen zur Totalsanierung von Dentitionen mit ausgeprägtem Zahnhartsubstanzverlust stützen sich auf Untersuchungen von bis zu jeweils elf Jahren [8] für keramische Restaurationen sowie für direkte Kompositversorgungen [30]. Sowohl die in diesen sehr langen Nachuntersuchungen als auch die insgesamt verfügbaren Langzeitergebnisse sind trotz der anspruchsvollen Problematik im überwiegenden Teil der Studien vielversprechend. Eine abschließende Beurteilung, welches Restaurationsmaterial unter diesen multiplen Einflüssen am besten geeignet ist, liegt zurzeit noch nicht vor [18]. Eine direkt vergleichende Studie unter Einbezug verschiedener Materialtypen ist nicht verfügbar.

1.2 Direkte Restaurationen

Insbesondere der fortgeschrittene Verlust an Zahnhartsubstanz, der häufig mit dem Verlust der vertikalen okklusalen Höhe verbunden ist, stellt den/die Behandler*in vor eine schwierige Aufgabe. Dabei gilt es auch zu bedenken, dass neben der chemisch-erosiven Komponente des Zahnhartsubstanzverlusts auch mechanische Einflüsse und Parafunktionen wie vorliegender Bruxismus einen großen Einfluss auf die Zahnabnutzung und die zukünftige Beanspruchung von Restaurationen haben können. Daher wird überwiegend empfohlen, die oftmals umfangreichen Restaurationen während der Nacht durch okklusale Schutzschienen vor den Auswirkungen von nächtlichem, unkontrolliertem Zähneknirschen zu schützen.

Kontinuierliche werkstoffkundliche Verbesserungen dentaler Kompositmaterialien sowie der Wunsch der Patienten nach substanzschonenden und finanziell erschwinglichen Therapieformen führen dazu, dass das Indikationsspektrum direkter Kompositrestaurationen stetig erweitert wird. Ein Vorteil von direkten Restaurationen mit Kompositen ist es, dass Komposite eine rein defektorientierte Vorgehensweise ermöglichen, ohne dass gesunde Zahnhartsubstanz durch Präparationsmaßnahmen zusätzlich geopfert werden muss. Dieses Vorgehen ist bei sog. „Non-Prep-Versorgungen“ grundsätzlich auch mit indirekten Herangehensweisen unter Verwendung von Keramiken oder laborverarbeiteten Kompositen möglich, erfordert aber ein außerordentliches Geschick vom Behandler sowie Zahntechniker und hat sich daher bisher nicht in größerem Umfang durchsetzen können.

Die Autoren dieses Artikels verfügen über umfangreiche Erfahrung mit der direkten Restaurationstechnik mit Kompositen zur Versorgung nicht kariesbedingten Zahnhartsubstanzverlusts. Daher sich wird der Artikel im Folgenden auch mit dieser Herangehensweise befassen und insbesondere auf die Versorgung im Seitenzahngebiet eingehen. Es soll aber ausdrücklich betont werden, dass, wie oben ausgeführt, auch andere Techniken oder Materialien zur Versorgung dieser komplexen Situationen herangezogen werden können.

Zum Einsatz kommen dabei bevorzugt Nanohybridkomposite oder reine Nanofüllerkomposite. Für diese Materialklasse konnten ein relativ geringer okklusaler Verschleiß sowie gute physikomechanische Eigenschaften nachgewiesen werden [9, 19].

Der Einsatz von direkten Kompositrestaurationen zur Bisshebung ist bislang nur wenig verbreitet, was unter anderem mit dem hohen Zeitaufwand und der Schwierigkeit der Gestaltung einer exakten okklusalen Morphologie bei freihändigem Aufbau der Zähne erklärt werden kann. Um die Probleme der Freihandtechnik zu umgehen und die Neueinstellung der vertikalen Dimension zu vereinfachen, wurden verschiedene Methoden vorgestellt und weiterentwickelt, mit denen unter Zuhilfenahme von Übertragungsschienen [3, 25, 32] oder Silikonstempeln (Stempeltechnik) [20] eine zunächst im zahntechnischen Labor individuell aufgewachste Idealokklusion in den Mund des Patienten übertragen werden kann. Damit lassen sich auch provisorische okklusale Aufbauten herstellen, um eine zu einem späteren Zeitpunkt mit keramischen Werkstücken vorgesehene neue Bisslage über einen gewünschten Beobachtungszeitraum vorab zu testen [16]. Eine Befragung von niedergelassenen Zahnärzten, die in ihren Praxen bereits direkte Bisshöhenrekonstruktionen mit

Komposit unter Zuhilfenahme von Übertragungsschienen durchgeführt haben, ergab, dass die technische Umsetzung auch unter Praxisbedingungen gut und effizient gelingt [28].

2. Fallpräsentation

Im Folgenden wird die Technik der direkten Bisshöhenrekonstruktion mit Komposit unter Zuhilfenahme von Übertragungsschienen anhand eines Patientenfalls mit erosionsbedingten Zahnschäden erläutert.

2.1 Ausgangssituation

Die zum Zeitpunkt der Erstuntersuchung 31 Jahre alte Patientin gab an, im Jugendalter an Bulimie erkrankt gewesen zu sein. Die Erkrankung war zum Zeitpunkt der Erstuntersuchung seit einigen Jahren erfolgreich therapiert, ohne dass Rückfälle in das alte Verhaltensmuster der Essstörung aufgetreten waren. Die Anamnese der Patientin war unauffällig. Die klinische Untersuchung ergab keine Hinweise auf myofunktionelle Beschwerden, die Parodontalverhältnisse waren an allen Zähnen stabil ohne Vorliegen von relevanten Sondierungstiefen oder Blutungen. Die Mundhygiene war exzellent.

Wie auf Abbildung 3 deutlich wird, wies die Patientin an allen Zähnen fortgeschrittene erosive Defekte größtenteils mit Dentinbeteiligung auf. Im Seitenzahngebiet waren vor allem die Okklusalflächen betroffen. Die Oberkiefer-Frontzähne zeigten verkürzte Zahnkronen sowie palatinal und labial deutliche Zahnhartsubstanzverluste (Abb. 4). Die Patientin störte vor allem das Erscheinungsbild ihrer Oberkiefer-Frontzähne. Zudem wiesen die Seitenzähne störende Hypersensibilitäten auf. Die Patientin wurde ausführlich über verschiedene Therapiemöglichkeiten aufgeklärt und entschied sich für eine Versorgung mit direkten adhäsiven Kompositrestaurationen, da sie ein möglichst zahnschonendes Vorgehen wünschte.

Für alle Restaurationen einschließlich der später angefertigten Frontzahnversorgungen wurde das Nanofüllerkomposit Filtek Supreme XTE (3M, Neuss, Deutschland) in Kombination mit dem Drei-Schritt-Etch-and-Rinse-Adhäsiv Optibond FL (Kerr, Bioggio, Schweiz) verwendet.

Abbildung 3 Okklusale Ansicht der Ausgangssituation der im Fallbericht beschriebenen Patientin

Abbildung 4 Frontzahnsituation der Patientin

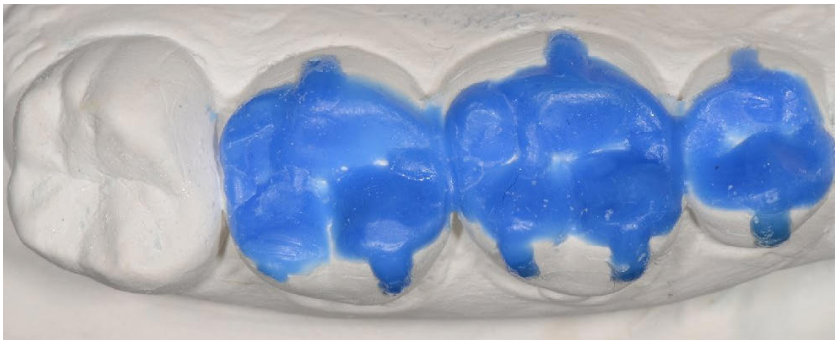

Abbildung 5 Wax-up der Seitenzähne unter Aussparung des letzten Molaren, der später freihändig aufgebaut wurde. Die seinerzeit mit Wachs bukkal und lingual modellierten „Abflussrillen“ werden von den Autoren heute nicht mehr vorgesehen.

2.2 Vorarbeiten

Üblicherweise werden im Rahmen der nachfolgend beschriebenen Herangehensweise vorliegende Karieslläsionen oder bukkale bzw. palatinale/linguale Zahnhartsubstanzdefekte in einem ersten Schritt mit herkömmlichen Techniken versorgt. Erst dann folgen i.d.R. die Anfertigung der unten genannten Hilfsschienen und die Versorgung der Okklusalflächen bzw. der Inzisalkanten. Diese ersten Schritte der Formvereinfachung erleichtern spätere, zum Teil anspruchsvolle Arbeitsschritte erheblich, z.B. das Anlegen des Kofferdams sowie die konzentrierte Ausführung der dann nur noch ausschließlich okklusalen und inzisalen Versorgungen. Im beschriebenen Fall lagen mit Ausnahme der Defekte an den Palatinalflächen der Oberkiefer-Frontzähne keine derartigen Defekte vor, die ein solches zweizeitiges Verfahren für den Seitenzahnbereich erforderlich gemacht hätten.

Von der Ausgangssituation wurden Alginatabformungen des Ober- und Unterkiefers genommen, und es wurde eine Bissregistrierung in der habituellen Interkuspidation durchgeführt. Im zahntechnischen Labor wurde die Idealokklusion bei einer Sperrung der Frontzähne um ca. 2 mm aufgewachst. Bei der Herstellung der Wax-up-Modelle wurden die Frontzähne sowie die posterioren An-

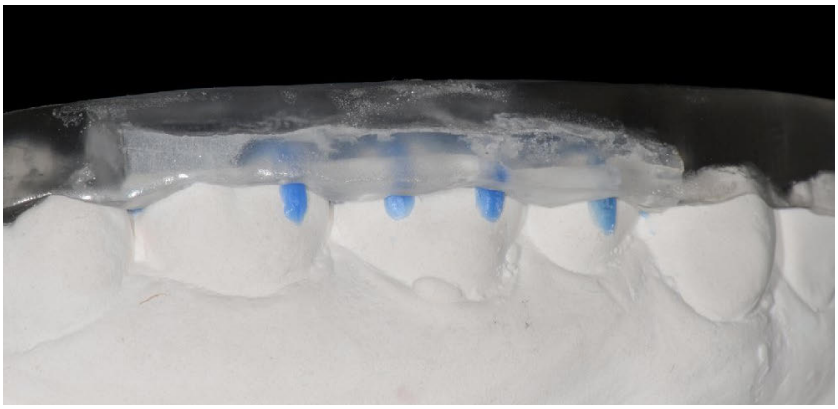

Abbildung 6 Wax-up-Modell mit Übertragungsschiene. In vertikaler Richtung ist die Schiene möglichst kurz ausgedehnt. Dies ermöglicht einen Abfluss des in die Schiene eingefüllten Komposits nach Aufpressen der Schiene auf die Zahnreihe.

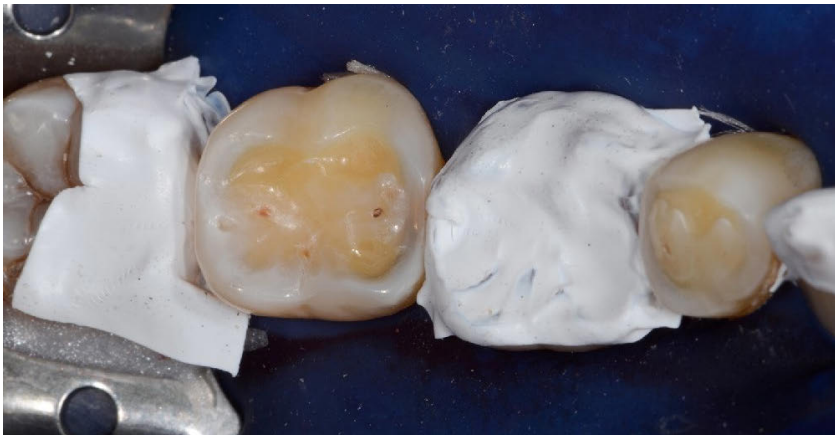

Abbildung 7 Isolation der Nachbarzähne mit Teflonband

teile der endständigen Molaren nicht aufgebaut (Abb. 5). Auf diesen Modellen wurden für den Ober- und den Unterkiefer je zwei lichtdurchlässige Übertragungsschienen aus transparentem Kunststoff hergestellt, die mit einem transparenten Bissregistratmaterial auf Silikonbasis unterfüttert waren (Abb. 6). Die nicht aufgewachsten Bereiche ermöglichen später eine stabile Abstützung der Schienen im Mund des Patienten.

2.3 Isolierung der Nachbarzähne und adhäsive Vorbehandlung

Nach Legen von Kofferdam wurden die Nachbarzähne der zunächst zu restaurierenden Zähne mit Teflonband isoliert, um ein interdentales Verblocken zu vermeiden (Abb. 7). Vorhandene Kompositoberflächen der Zähne wurden entsprechend dem Vorgehen bei Korrekturfüllungen mit einem intraoralen Sandstrahler mit 50-µm-Aluminiumoxid-Pulver (Hager & Werken, Duisburg, Deutschland) angeraut. Die erodierten bzw. sklerosierten Dentinoberflächen wurden vor Applikation des Etch-and-Rinse-Adhäsivsystems mit einem Feinkorndiamanten angefrischt. In Studien konnte nachgewiesen wurden, dass eine solche Vorbehandlung die Haftkräfte an erosiv bzw. sklerotisch verändertem Dentin signifikant verbessert [5, 6]. Ebenso kann das Sandstrahlen des Dentins bei einem Druck >5 bar mit Aluminiumpartikeln >30 µm einen positiven Effekt auf die Haftkraft von Adhäsiven haben [14].

2.4 Aufbau der Okklusalflächen

Unter Zuhilfenahme der Übertragungsschienen erfolgte im Seitenzahnbereich die Bisshebung mit direkten okklusalen Kompositaufbauten. Das zur Restauration verwendete hochvisköse Kompositmaterial wurde in einer der fehlenden Zahnhartsubstanz entsprechenden Menge in die Schiene gefüllt und auf einer Wärmeplatte (Calset, AdDent, Danbury, USA) für 5 min. unter Lichtschutz auf 68 °C erwärmt. Durch das Erwärmen wird die Viskosität des Kompositmaterials verringert, sodass die Platzierung der Schiene auf der Zahnreihe erleichtert wird. Laboruntersuchungen haben gezeigt, dass durch die Erwärmung des Komposits die Materialeigenschaften nicht beeinträchtigt werden [31]. Die kurze vertikale Gestaltung der Schienen ermöglicht es, dass überschüssiges Material beim Aufsetzen der Schiene gut abfließen und bereits vor der Polymerisation größtenteils entfernt werden kann. Vor Aufbringen der gefüllten Schiene wurde auf die Zahnoberflächen eine dünne Schicht fließfähigen Komposits (Filtek Flow, 3M) aufgebracht, ohne dieses zu härten.

Die Schiene wurde mit Druck auf der Zahnreihe platziert. Nach Entfernung der zugänglichen Überschüsse wurde das Kompositmaterial durch die transparente Schiene hindurch lichtpolymerisiert. Die Lichtpolymerisation erfolgte zunächst nur kurz für ca. 3–5 s, sodass nach Abnahme der Schiene noch vorhandene Überschüsse des noch nicht vollständig ausgehärteten Komposits leicht mit einem Skalpell entfernt werden konnten. Anschließend wurde eine zweite (lange) Lichtpolymerisation unter gleichzeitiger Kühlung der Zähne für 60 s je Zahn durchgeführt. Es ist belegt, dass durch eine solche zweiphasige Polymerisation die Aushärtung der Materialien nicht negativ beeinflusst wird [29].

Die schwer zugänglichen Approximalflächen der Kompositaufbauten wurden mit einseitig diamantierten Feilen in einem Hubwinkelstück (Swingle, Intensiv, Grancia, Schweiz) ausgearbeitet und geglättet. Anschließend wurden die nun bereits versorgten Zähne mit Teflonband isoliert und die übrigen Seitenzähne wie oben beschrieben aufgebaut und abschließend poliert. Die im Wax-up und in der Schiene nicht berücksichtigten Bereiche wurden abschließend freihändig mit Komposit rekonstruiert (Abb. 8). Durch die Bisshebung im Seitenzahngebiet wurden hinreichende Platzverhältnisse für eine nachfolgen-

de Rekonstruktion der Frontzähne geschaffen, die anschließend angefertigt wurde. Zum Schutz der Restaurationen vor ggf. nächtlichem Knirschen wurde der Patientin nach Fertigstellung aller Restaurationen eine sog. Knirscherschiene aus weichbleibendem Kunststoff mitgegeben. Die Patientin ist in einem regelmäßigen Recall. Bis auf kleinere Unterhaltsarbeiten, z.B. vereinzelte Polituren der Ränder der Versorgungen, waren innerhalb der nunmehr acht Jahre dauernden Nachkontrollen keine weiteren Nacharbeiten an den Restaurationen erforderlich. Auf den nach einer Tragedauer von acht Jahren erstellten Abbildungen zeigen sich zudem nur geringfüge Abnutzungserscheinungen an den Restaurationen (Abb. 9 und 10).

Abbildung 8 Situation nach Fertigstellung der okklusalen Kompositrestaurationen

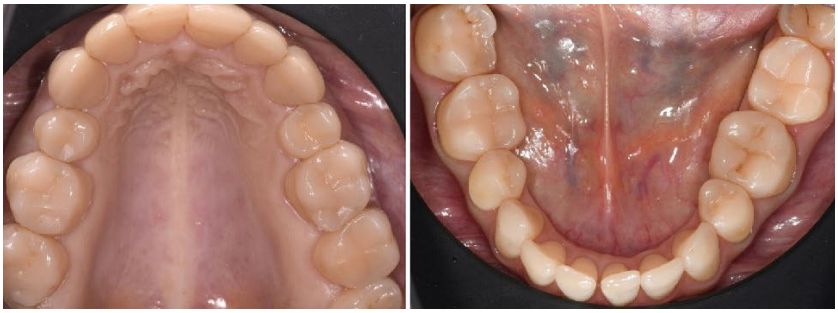

Abbildung 9 Situation 8 Jahre nach Insertion der Kompositaufbauten mit weiterhin zufriedenstellendem Ergebnis

Abbildung 10 Labialansicht der mit direktem Komposit restaurierten Frontzähne

Abb. 1–10: T. Attin

3. Diskussion und Schlussbetrachtung

Das beschriebene Verfahren stellt eine nunmehr gut untersuchte und erprobte Methode zur Versorgung von Zähnen mit erosionsbedingtem Zahnhartsubstanzverlust dar. Zu diskutierende Punkte über die Vorgehensweise sind im obigen Text an den entsprechenden Punkten eingearbeitet und sollen an dieser Stelle nicht noch einmal wiederholt werden.

Als wichtig gilt es aber abschließend gezielt darauf hinzuweisen, dass präventive Maßnahmen und Kontrollen zur Vorbeugung weiterer säurebedingter Schäden flankierend durchgeführt werden müssen, nicht zuletzt auch weil klinische Beobachtungen gezeigt haben, dass der Adhäsivverbund von Restaurationen bei weiterhin bestehenden starken Säureattacken einer großen zusätzlichen Belastung ausgesetzt ist, die häufig zum Versagen (Verlust) der kompletten Restauration beizutragen scheint. Eine schlüssige Erklärung für dieses Phänomen liegt zurzeit nicht vor. Denkbar ist allerdings, dass durch die wiederholten Säureattacken die Hybridschicht des Adhäsivverbundes der Versorgung zunächst an den Restaurationsrändern und dann nach und nach unterminierend degradiert wird.

Zur oftmals geführten Diskussion um das am besten geeignete Restaurationsmaterial für oben beschriebene Fälle sei darauf hingewiesen, dass sich zurzeit eine unter Mitwirken der Autoren im Split-Mouth-Design angelegte, randomisierte klinische Studie im Abschluss befindet. Die langfristigen Nachuntersuchungen werden weiteren Aufschluss darüber geben, wie das hier vorgestellte Verfahren im Vergleich zur Anwendung von indirekt gefertigten keramischen Restaurationen einzuschätzen ist.

Interessenkonflikte

Prof. Attin ist Berater der im Text erwähnten Firma Hager & Werken. Darüber hinaus erklären die Autoren, dass keine Interessenkonflikte im Sinne der Richtlinien des International Committee of Medical Journal Editors bestehen.

Hinweis

Diese Originalarbeit enthält einige modifizierte geringfügige Textabschnitte aus früheren Publikationen der Autoren [3, 26, 27, 34].

Literatur

1. Al-Omiri MK, Lamey PJ, Clifford T: Impact of tooth wear on daily living. Int J Prosthodont 2006; 19: 601–605

2. Attin T, Filli T, Imfeld C, Schmidlin PR: Composite vertical bite reconstructions in eroded dentitions after 5.5 years: a case series. J Oral Rehabil 2012; 39: 73–79

3. Attin T, Tauböck TT: Direkte adhäsive Kompositrestaurationen zur Rekonstruktion erosiver Zahnhartsubstanzdefekte. Swiss Dent J 2017; 127: 131–143

4. Bartlett D, Sundaram G: An up to 3-year randomized clinical study comparing indirect and direct resin composites used to restore worn posterior teeth. Int J of Prosthodont 2006; 19: 613–617

5. Camargo MA, Roda MI, Marques MM, de Cara AA: Micro-tensile bond strength to bovine sclerotic dentine: influence of surface treatment. J Dent 2008; 36: 922–927

6. Deari S, Wegehaupt FJ, Tauböck TT, Attin T: Influence of different pretreatments on the microtensile bond strength to eroded dentin. J Adhes Dent 2017; 19: 147–155

7. Edelhoff D, Beuer F, Schweiger J, Brix O, Stimmelmayr M, Güth JF: CAD/CAM-generated high-density polymer restorations for the pretreatment of complex cases: a case report. Quintessence Int 2012; 43: 457–467

8. Edelhoff D, Güth JF, Erdelt K, Brix O, Liebermann A: Clinical performance of occlusal onlays made of lithium disilicate ceramic in patients with severe tooth wear up to 11 years. Dent Mater 2019; 35: 1319–1330

9. Ilie N, Rencz A, Hickel R: Investigations towards nano-hybrid resin-based composites. Clin Oral Investig 2013; 17: 185–193

10. Jaeggi T, Lussi A: Prevalence, incidence and distribution of erosion. Monogr Oral Sci 2014; 25: 55–73

11. Kanzow P, Biermann J, Wiegand A: Questionnaire survey on the management of erosive tooth wear. Oral Health Prev Dent 2019; 17: 227–234

12. Kassardjian V, Andiappan M, Creugers NHJ, Bartlett D: A systematic review of interventions after restoring the occluding surfaces of anterior and posterior teeth that are affected by tooth wear with filled resin composites. J Dent 2020; 99: 103388

13. Lambrechts P, Van M,B., Perdigao J, Gladys S, Braem M, Vanherle G: Restorative therapy for erosive lesions. Eur J Oral Sci 1996; 104: 229–240

14. Lima VP, Soares K, Caldeira VS, Faria-E-Silva AL, Loomans B, Moraes RR: Airborne-particle abrasion and dentin bonding: systematic review and meta-analysis. Oper Dent 2021; 46: E21–E33

15. Loomans B, Opdam N, Attin T et al.: Severe tooth wear: European consensus statement on management guidelines. J Adhes Dent 2017; 19: 111–119

16. Manhart J: Temporäre Anhebung der Vertikaldimension mit Komposit in einem vereinfachten direkten Spritzgussverfahren. Swiss Dent J 2017; 127: 413–444

17. Mehta SB, Loomans BAC, Banerji S, Bronkhorst EM, Bartlett D: An investigation into the impact of tooth wear on the oral health related quality of life amongst adult dental patients in the United Kingdom, Malta and Australia. J Dent 2020; 99: 103409

18. Mesko ME, Sarkis-Onofre R, Cenci MS, Opdam NJ, Loomans B, Pereira-Cenci T: Rehabilitation of severely worn teeth: A systematic review. J Dent 2016; 48: 9–15

19. Palaniappan S, Elsen L, Lijnen I, Peumans M, Van Meerbeek B, Lambrechts P: Nanohybrid and microfilled hybrid versus conventional hybrid composite restorations: 5-year clinical wear performance. Clin Oral Investig 2012; 16: 181–190

20. Perrin P, Zimmerli B, Jacky D, Lussi A, Helbling C, Ramseyer S: Die Stempeltechnik für direkte Kompositversorgungen. Schweiz Monatsschr Zahnmed 2013; 123: 111–129

21. Ramseyer ST, Helbling C, Lussi A: Posterior vertical bite reconstructions of erosively worn dentitions and the „stamp technique“ – A case series with a mean observation time of 40 months. J Adhes Dent 2015; 17: 283–289

22. Schlueter N, Amaechi BT, Bartlett D et al.: Terminology of erosive tooth wear: Consensus report of a workshop organized by the ORCA and the Cariology Research Group of the IADR. Caries Res 2020; 54: 2–6

23. Schmidlin PR, Filli T, Imfeld C, Tepper S, Attin T: Three-year evaluation of posterior vertical bite reconstruction using direct resin composite. A case series. Oper Dent 2009; 34: 102–108

24. Schmidlin PR, Filli T: Direkte Bisshöhenrekonstruktion mit Komposit und Schiene als Formhilfe. Zahnärztl Mitt 2006; 96: 30–34

25. Schmidlin PR, Schicht OO, Attin T: Die direkte schienenunterstützte Bisshöhenrekonstruktion – Eine minimalinvasive Restaurationstechnik mit Komposit. Quintessenz 2009; 60: 909–919

26. Tauböck TT, Attin T: Restauration fortgeschrittener Zahnhartsubstanzverluste mit Komposit. Zahnärztl Mitt 2016; 106: 1126–1133

27. Tauböck TT, Attin T: Wie lässt sich ein abradiertes Gebiss mit Komposit wieder rekonstruieren? In: Behr J, Fanghänel J (Hrsg.): Kraniomandibuläre Dysfunktionen – Antworten auf Fragen aus der Praxis. Georg Thieme Verlag, Stuttgart – New York 2019, 210–217

28. Tauböck TT, Attin T, Schmidlin PR: Implementation and experience of a new method for posterior vertical bite reconstruction using direct resin composite restorations in the private practice – a survey. Acta Odontol Scand 2012; 70: 309–317

29. Tauböck TT, Feilzer AJ, Buchalla W, Kleverlaan CJ, Krejci I, Attin T: Effect of modulated photo-activation on polymerization shrinkage behavior of dental restorative resin composites. Eur J Oral Sci 2014; 122: 293–302

30. Tauböck TT, Schmidlin PR, Attin T: Vertical bite rehabilitation of severely worn dentitions with direct composite restorations: Clinical performance up to 11 years. J Clin Med 2021; 10: 1732

31. Tauböck TT, Tarle Z, Marovic D, Attin T: Pre-heating of high-viscosity bulk-fill resin composites: effects on shrinkage force and monomer conversion. J Dent 2015; 43: 1358–1364

32. Tepper SA, Schmidlin PR: Technique of direct vertical bite reconstruction with composite and a splint as template. Schweiz Monatsschr Zahnmed 2005; 115: 35–47

33. Torosyan A, Vailati F, Mojon P, Sierra D, Sailer I: Retrospective clinical study of minimally invasive full-mouth rehabilitations of patients with erosions and/or abrasions following the „3-step technique“. Part 1: 6-year survival rates and technical outcomes of the restorations. Int J Prosthodont 2021; 35: 139–151

34. Wegehaupt FJ, Attin T: Zahnerosionen im Zusammenhang mit gastroösophagealem Reflux: Ursache, Prävention und restaurative Therapie. Praxis (Bern 1994) 2019; 108: 307–313

Foto: Salvatore Vinci

PROF. DR. THOMAS ATTIN
Klinik für Zahnerhaltung und Präventivzahnmedizin
Zentrum für Zahnmedizin, Universität Zürich
Plattenstrasse 11, CH-8032 Zürich
thomas.attin@zzm.uzh.ch

Roland Frankenberger, Marie-Christine Dudek, Norbert Krämer, Julia Winter, Matthias J. Roggendorf

Die 10 beliebtesten Fehler in der Adhäsivtechnik*

Warum Sie diesen Beitrag lesen sollten

Die Autoren tragen die häufigsten Fragen und Probleme von zahnärztlichen Kollegen aus mehr als 500 Fortbildungen zusammen und versuchen, die manchmal komplizierte Adhäsivtechnik zu entmystifizieren und zu simplifizieren.

Zusammenfassung: Adhäsive Zahnmedizin beherrscht heute das Spektrum der restaurativen Zahnerhaltung. Bei Kompositen ebenso wie Adhäsivsystemen hat es zwar signifikante Verbesserungen gegeben, bestimmte fundamentale Grundvoraussetzungen sind aber noch immer unabdingbar, um klinisch erfolgreich zu sein. Diese Übersicht beleuchtet die 10 wichtigsten Aspekte moderner Adhäsivtechnik anhand der „beliebtesten" Fehler im klinischen Protokoll: Indikation, Kontamination, Feuchtigkeitskontrolle, Evaporation, Polymerisation, Dentinsklerose, MMP-Hype, Präparation, Reparatur und Funktion. Werden diese 10 Punkte erfolgreich adressiert, erreicht die Erfolgswahrscheinlichkeit in der Adhäsivtechnik nahezu 100 %.

Schlüsselwörter: Adhäsive; Kontamination; MMPs; Komposit; Techniksensitivität

Poliklinik für Zahnerhaltung, Medizinisches Zentrum für Zahn-, Mund- und Kieferheilkunde, Philipps-Universität Marburg und Universitätsklinikum Gießen und Marburg, Standort Marburg: Univ.-Prof. Dr. med. dent. Roland Frankenberger, FADM, Dr. med. dent. Marie-Christine Dudek, OÄ Dr. med. dent. M.Sc. Julia Winter, OA Priv.-Doz. Dr. med. dent. Matthias J. Roggendorf
Poliklinik für Kinderzahnheilkunde, Zahn-, Mund- und Kieferheilkunde, Justus-Liebig-Universität Gießen und Universitätsklinikum Gießen und Marburg, Standort Gießen: Univ.-Prof. Dr. med. dent. Norbert Krämer

*Deutsche Version der englischen Erstveröffentlichung Frankenberger R, Dudek M-C, Krämer N, Winter J, Roggendorf MJ: The 10 most popular mistakes in adhesive dentistry. Dtsch Zahnärztl Z Int 2022; 4: 111–117

Zitierweise: Frankenberger R, Dudek M-C, Krämer N, Winter J, Roggendorf MJ: Die 10 beliebtesten Fehler in der Adhäsivtechnik. Dtsch Zahnärztl Z 2022; 77: 238–244
Peer-reviewed article: eingereicht: 21.04.2022, revidierte Fassung akzeptiert: 31.05.2022
DOI.org/10.53180/dzz.2022.0019

The 10 most popular mistakes in adhesive dentistry

Abstract: Adhesive dentistry dominates the spectrum of restorative dentistry today. While there have been significant improvements in composites as well as adhesive systems, certain fundamental prerequisites are still essential to be clinically successful. This review highlights the 10 most important aspects of modern adhesive technology based on the "most popular" mistakes in the clinical protocol: Indication, Contamination, Moisture Control, Evaporation, Polymerization, Dentine Sclerosis, MMP Hype, Preparation, Repair and Function. If these 10 points are successfully addressed, the probability of success in the adhesive technique reaches almost 100 %.

Keywords: adhesives; contamination; MMPs; resin composites; technique sensitivity

Einleitung

Zahlen aus der zahnmedizinischen Versorgungsforschung belegen eindrucksvoll, dass Kariesprävention in der Bundesrepublik Deutschland erfolgreich ist [17]. Im Vergleich zu 1991 werden 48 % weniger Füllungen, 33 % weniger Extraktionen und 18 % weniger endodontische Maßnahmen durchgeführt (Abb. 1) [12, 17].

Diese Kurven sind aber auch ein Hinweis darauf, dass die zunehmende Abkehr von „Extension for Prevention" und die simultane Besinnung auf minimalinvasive Restaurationsmaßnahmen ab ca. 1992 wichtige flankierende Maßnahmen waren, die den gezeigten Kurvenverlauf beeinflusst haben. Auffällig ist jedoch, dass zu Beginn dieses Paradigmenwechsels die Zahlen der Wurzelkanalfüllungen zunächst nicht sanken, sondern stiegen – eine mögliche Erklärung dafür ist, dass die überwältigende Mehrheit der nun adhäsiv tätigen Kolleginnen und Kollegen fundamentale Inhalte der Adhäsiven Zahnmedizin im Studium nie gelernt hatten. Die „Endo-Kurve" spiegelt somit nichts anderes wider als eine Adhäsiv-Lernkurve zu Beginn des restaurativen Paradigmenwechsels hin zu Komposit und Keramik. Dass jede dentale Adhäsivtechnik von einer erheblichen Techniksensitivität gekennzeichnet ist und zugleich substanziell von den Fähigkeiten des Behandlers profitiert, ist hinlänglich belegt [8, 10]. Obwohl die messbare Reduktion der Polymerisationsschrumpfung der Komposite in den vergangenen 30 Jahren sowie die Evolution der Adhäsivsysteme viele tägliche Routineschritte heute vereinfacht haben [2, 5, 6, 16], haben grundlegend wichtige Faktoren der erfolgreichen Adhäsivtechnik weiterhin Bestand und sind für den klinischen Erfolg entscheidend. Diese werden im Folgenden beleuchtet.

1. Indikationsstellung: Composite first, ceramic second

Die mittlere Penetrationszeit von Approximalkaries durch den Schmelz

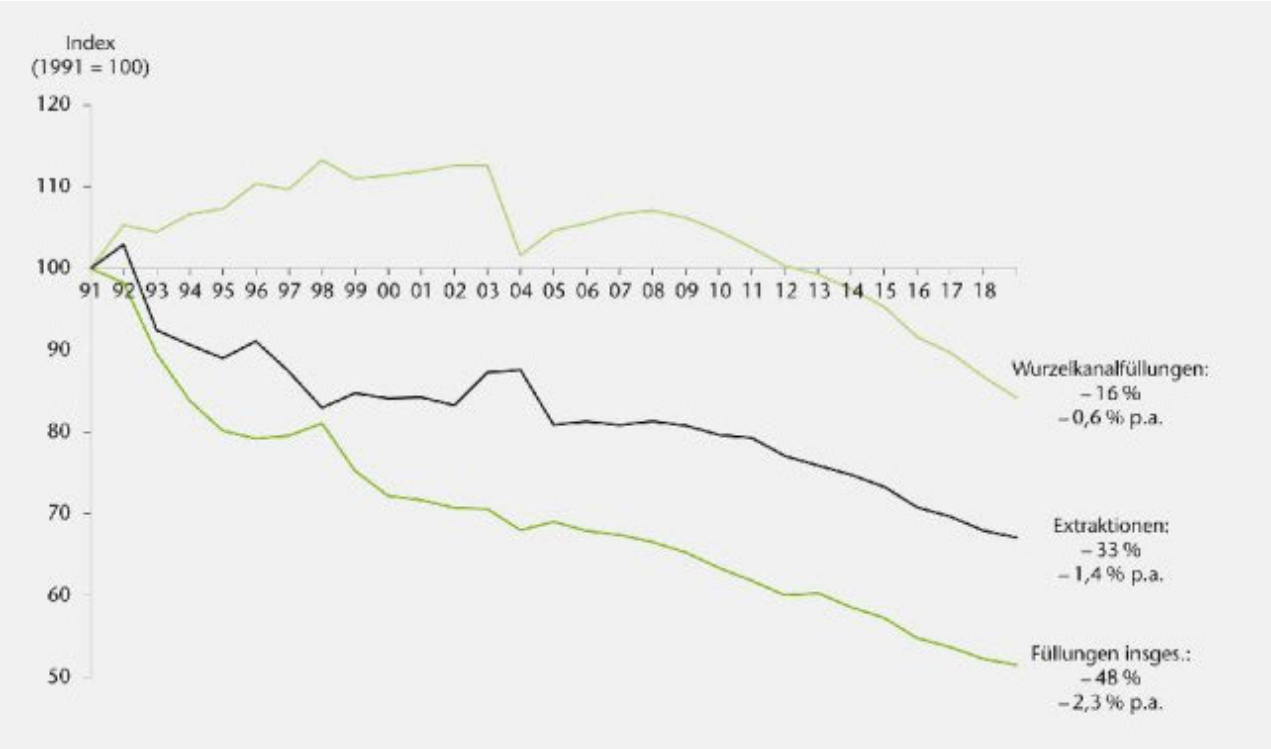

KZBV Jahrbuch 2020, S. 101 [17]

Abbildung 1 Füllungen, Extraktionen und Wurzelkanalfüllungen in der Bundesrepublik Deutschland seit 1991

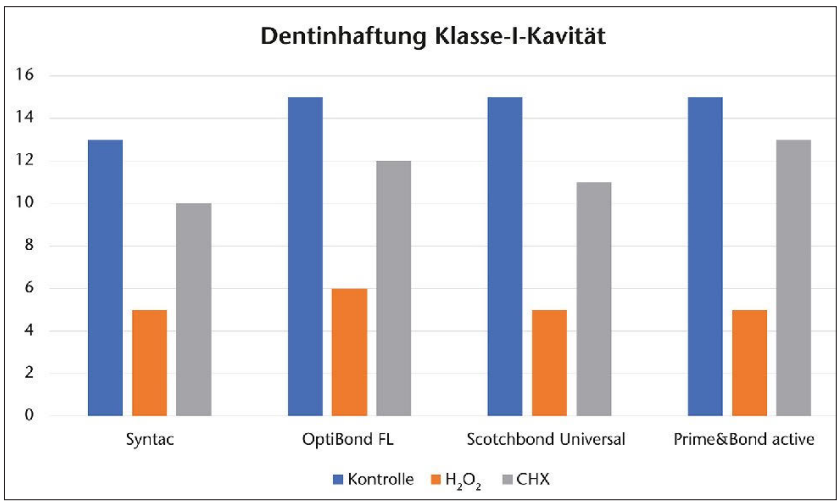

Abbildung 2 Einfluss der „Kavitätentoilette" auf die Dentinhaftung in tiefen Klasse I-Kavitäten (eigene Daten)



Abbildung 3 Dentinoberfläche nach „Entfernung" eines eugenolfreien provisorischen Zements mit Bimsmehl und Bürstchen: Fast die Hälfte der Dentinkanälchen ist noch verstopft (REM, 3000-fache Vergrößerung).

beträgt 6–8 Jahre [18]. Die Priorisierung minimalinvasiver Interventionen beginnt daher zwingend zunächst mit arretierenden, versiegelnden oder beobachtenden Maßnahmen zum Schutz gesunder Zahnhartsubstanz [19]; die minimalinvasive Exkavation erfolgt erst im zweiten Schritt, wenn diese ersten Maßnahmen nicht erfolgreich waren [19, 23]. Danach findet das Konzept „Composite first, ceramic second" Anwendung, das sich nach der chronologischen Präferenz direkter vs. indirekter Maßnahmen richtet; das bedeutet nicht, dass Komposit generell „besser" ist als Keramik, sondern dass Komposit gerade bei Jüngeren immer erste Wahl sein sollte, um ein maximales Maß gesunder Zahnhartsubstanz so lange wie möglich zu erhalten [6]. Wichtig ist zunächst nicht, wie lange das ausgewählte Füllungsmaterial „hält", sondern wie lange der Zahn in der Mundhöhle überlebt, und dafür sind minimalinvasive adhäsive Strategien aggressiven Präparationen (und Exkavationen) stets vorzuziehen [11, 16, 19, 23, 25]. Mit steigendem Lebensalter verschieben sich die beschriebenen Präferenzen jedoch in einigen Fällen hin zu indirekten Restaurationen, gerade dann, wenn adhäsiv verklebte Teilkronen bei frakturierten oder durch präexistente Restaurationen (v.a. Amalgam) geschwächten Höckern eine effektive Stabilisierung der Restzahnhartsubstanz gewährleisten [6, 11]. Kronen an vitalen Zähnen sind heute eine Ultima Ratio, denn abgesehen von seltenen Ausnahmen (zirkuläre Defekte) gehen Teilkronen mit einer signifikant geringeren Dentinwunde einher und bergen substanziell weniger endodontologische Begleitrisiken [1]. Eine weitere Ausnahme stellen wurzelkanalbehandelte Zähne mit traditionell extensivem Zahnhartsubstanzverlust dar – auch für sie sind Kronen eine stabile Alternative [24].

2. Kontamination

Ein trockenes Arbeitsfeld ist für die Adhäsivtechnik Grundvoraussetzung Nr. 1. Oder umgekehrt ausgedrückt: Fehlerquelle Nr. 1 im adhäsiven Protokoll ist die Kontamination der Zahnhartsubstanzen durch Speichel, Sulkusfluid, Blut, Detergenzien, Adstringenzien, Lippen- und Hautpflegeprodukte [14]. Auch die „Kavitätentoilette" muss in diesem Zusammenhang genannt werden, stellt sie doch im Vergleich zu konventionellen, retentiven Techniken ebenfalls nichts anderes dar als eine Kontamination der Zahnhartsubstanzen. Es steht eine mehr als fragwürdige Desinfektion von Schmelz und Dentin einer potenziellen Reduktion der Haftung gegenüber, die man kritisch gegeneinander abwägen sollte. Der Autor dieser Übersicht hat jedenfalls seit 25 Jahren keine „Kavitätentoilette" durchgeführt, was eigene Daten zu H_2O_2 oder CHX unterstützen (Abb. 2).

Als „Allzweckwaffe" gegen Kontamination wird oft der Kofferdam vorgeschlagen. Auch das ist nicht realistisch, denn gerade in den approximal sehr tiefen Kavitäten, in denen die Kontaminationsgefahr am größten ist, ist Kofferdam nur äußerst schwer zu legen. Natürlich ist Kofferdam ein sehr guter Standard, der viele klinische Situationen deutlich erleichtert; in den wirklich kniffligen Situationen ist das aber nicht hilfreich, denn gerade subgingival sind Techniken wie die „Proximal Box Elevation" wesentlich effektiver als die bloße Kofferdamapplikation [7]. Und schließlich darf nicht vergessen werden, dass bei beherrschbarer approximaler Tiefe der Kavität im Fall einer

Blutung Kofferdam einfacher, schneller und kontaminationsärmer funktioniert als Adstringenzien, die zum Teil verheerende Auswirkungen auf die Dentinhaftung haben [14].

Die gefährlichste Kontamination ist definitiv diejenige, die der Behandler nicht bemerkt; dann wird die Adhäsivtechnik kaum erfolgreich sein können. Wird die Kontamination jedoch erkannt, ist eine Dekontamination meistens relativ einfach durch Absprühen durchführbar. Der ungünstigste Zeitpunkt ist direkt nach der Applikation des Adhäsivs, solange dieses noch nicht polymerisiert ist – dann muss der komplette Prozess einschließlich Nachfinieren wiederholt werden.

Eine ebenfalls nicht zu unterschätzende Kontamination ist provisorischer Zement bei indirekten, laborgefertigten Restaurationen. Er ist schwer komplett aus dem Dentin zu entfernen (Abb. 3). Daher sind Ansätze wie das „Immediate Dentin Sealing (IDS)“ bei indirekten Techniken zur Verhinderung einer Dentinkontamination sinnvoll [9].

3. Feuchtigkeitskontrolle: Warum „Wet Bonding“ gescheitert ist

Der Terminus „Wet Bonding“ hat die Adhäsive Zahnmedizin fast 30 Jahre beherrscht. Wird im Zuge der Phosphorsäureätzung des Dentins das Kollagennetzwerk exponiert, ist dieses sehr trocknungsempfindlich und kollabiert. Kommt dann – wie von Kanca mit All-Bond 2 publiziert [15] – ein acetonbasiertes Adhäsiv zum Einsatz (für ethanolbasierte Systeme gilt Ähnliches), kann die Hybridisierung der Dentinoberfläche nur gelingen, wenn das Dentin nach der Phosphorsäureätzung entweder gar nicht erst getrocknet wird (was klinisch unklug ist, da man sich ja zunächst von der Kontaminationsfreiheit überzeugen möchte) oder in einem zweiten Schritt wieder angefeuchtet wird („Re-wetting“). Das Re-wetting birgt jedoch 3 große klinische Nachteile: 1. Es ist kaum reproduzierbar. 2. Es ist von der Kavitätengeometrie abhängig. 3. Es erzeugt emotionale Probleme beim Behandler, der doch in der Adhäsivtechnik eigentlich „trocken“ arbeiten möchte. Diese 3 Aspekte führen dazu, dass sich die Anwendung des „Wet Bonding“ nie durchsetzen konnte und auch nicht mehr wird.

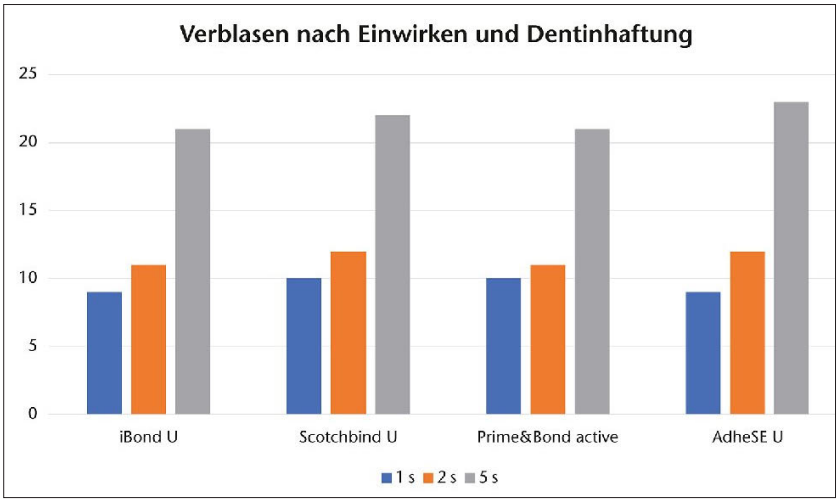

Abbildung 4 Nur ein komplettes Verblasen oder besser Trocknen des (Universal-)Adhäsivs nach der Einwirkzeit erzeugt gute Haftungen am Kavitätenboden.

Eine wichtige zu erörternde Frage in der Geschichte der Adhäsivtechnik ist: Warum waren die klassischen Mehrflaschenadhäsive (Syntac, Optibond FL, ART Bond, EBS Multi, Gluma Solid Bond, Scotchbond Multi-Purpose etc.) über 30 Jahre so erfolgreich im deutschen Markt? Die Antwort ist einfach: Weil sie so gut wie keine Techniksensitivität aufwiesen. Denn solange die Minimalanforderung erfüllt war, die entsprechenden Fläschchen in der korrekten Reihenfolge zu verwenden, konnte man kaum etwas falsch machen – gerade beim „Wet Bonding“ nicht. Alle Mehrflaschenadhäsive enthielten nämlich genügend Wasser, um das „Re-wetting“ ohne zusätzlichen Schritt quasi von selbst zu erledigen [21]. Alle zunächst folgenden „Weiterentwicklungen“ auf dem Adhäsivsektor waren zu 100 % marketinggetriebene „Scheinvereinfachungen“ in Form der simplen Reduktion der Zahl der Flaschen. Da diese Adhäsive aber allesamt chemisch bedingt kein Wasser mehr enthalten konnten, stieg die beobachtete Rate an postoperativen Hypersensitivitäten sprunghaft an [3]. Das heißt, plötzlich waren Adhäsivsysteme techniksensitiv – und viele Anwender kehrten enttäuscht zu den Mehrflaschenadhäsiven zurück, weil sie damit viel weniger Probleme hatten.

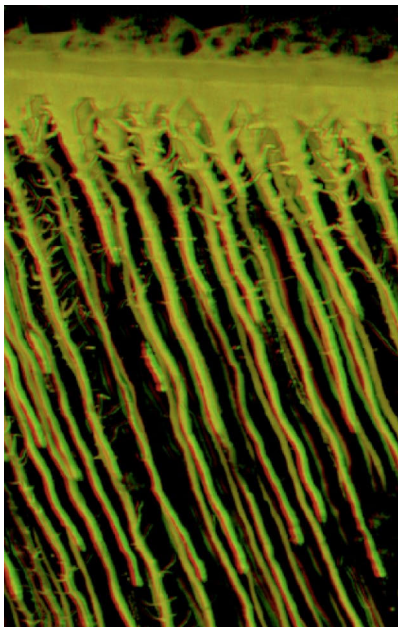

Abbildung 5 Penetration von „Resin Tags“ in das Dentin beim Bonding (CLSM, 2000-fach)

Abbildung 6 Sklerotisches Dentin in der Klasse V



Abbildung 7 Sklerotische Ablagerungen in den Dentintubuli im CLSM (3000-fache Vergrößerung)



Abbildung 8 Paramarginale Frakturen (Pfeile) bei approximal fehlender Schmelzabschrägung (REM, 100-fache Vergrößerung)

Erst mit der Evolution der Universaladhäsive ließ sich vor ca. 8 Jahren wieder eine effektive Reduktion der Techniksensitivität beobachten, gepaart mit chemischer Kopplung an das Dentin [5]. Gerade der traditionelle Vorteil der klassischen Mehrflaschenadhäsive, auf geätztem wie ungeätzem Dentin zu funktionieren, wurde damit erneut erfolgreich verwirklicht; und für den Fall einer unabsichtlichen oder absichtlichen Dentinätzung sind die Universaladhäsive dank innovativer Lösungsmittelkonzepte (Wasserzusatz) auch ohne explizites „Re-Wetting“ ebenso erfolgreich.

4. Evaporation: Bitte nicht „sanft verblasen“

Ein oft gehörter Terminus im Zuge der Adhäsivapplikation ist „sanft verblasen“. Dieser Ausdruck ist falsch. Primer oder Adhäsivgemische enthalten Lösungsmittel und oft auch Wasser; es ist daher nicht zielführend, Adhäsive sanft zu verblasen. „Trocknen“ ist in den meisten Fällen der bessere Ausdruck. Denn erst wenn sich kein Flüssigkeitsstrom mehr in der Kavität bewegt, ist das Lösungsmittel erfolgreich verdunstet, und die Dentinhaftung am Kavitätenboden erreicht einen guten Wert (Abb. 4).

5. Polymerisation

Nach der Kontamination rangiert die Lichthärtung auf Platz 2 der Fehler im Rahmen der Adhäsivtechnik. Hauptfehlerquellen sind dabei (a) zu kurze Polymerisation des Adhäsivs, (b) unabsichtliches Verschwenken des Lichtleiters und (c) ein nicht durchdachtes Polymerisationsprotokoll bei indirekten Techniken.

Zu (a): Wenn man nach Gebrauchsanweisung eine durchschnittlich dicke Schicht Komposit für 20 s lichthärtet, erscheint die gleiche Zeitspanne für eine 200-fach dünnere Schicht Adhäsiv übertrieben lang. Es geht dabei jedoch nicht um die Polymerisation der Adhäsivschicht am Kavitätenboden, sondern um die Härtung der „Resin Tags“, die bis zu 300 mm tief in die Dentintubuli eindringen – die Durchhärtung im opaken Dentin erfordert somit exakt die vorgegebenen 10 (self-etch) oder 20 (etch&rinse) Sekunden.

Zu (b): Bereits ein Verschwenken des Lichtleiters um 10° reduziert die Dentinhaftung am Kavitätenboden um über 50%. Ungünstig gebogene Lichtleiter, reduzierte Mundöffnung und Unachtsamkeit der Assistenz können leicht zu solchen und noch schlimmeren Situationen führen [20].

Zu (c): Bei der adhäsiven Befestigung indirekter Restaurationen sollte bedacht werden, dass eine Polymerisation lichthärtender Materialien durch die Keramik hindurch problematisch ist. Eine durchschnittlich transluzente Glaskeramik absorbiert bei 4 mm Dicke ca. 90% der Lichtenergie. Es ist darüber hinaus praktisch unmöglich, ein nicht separat polymerisiertes Adhäsiv durch 300 mm Keramik und Befestigungskomposit hindurch in das Dentin hinein zu polymerisieren [9]. Eine Lösung wäre z.B. eine komplett dualhärtende Befestigungsprozedur, die jedoch die Gefahr birgt, dass sich die Zeitspanne zur sauberen Überschussentfernung reduziert. Alternativ empfehlen wir, bei lichthärtenden Materialien zu bleiben, diese aber mit IDS anzuwenden und ein Universaladhäsiv separat zu polymerisieren [9].

6. Dentinsklerose

Vor allem in zervikalen Defekten ist das Dentin oft hypermineralisiert (Abb. 5, 6). Es zeigte sich wiederholt, dass diese Art von Dentin ein ungünstiger Haftuntergrund ist, der für zahlreiche Misserfolge bei Restaurationen der Klasse V verantwortlich ist. Am effektivsten ist im Rahmen

der adhäsiven Füllungstherapie eine Entfernung der hypermineralisierten Oberfläche mit einem groben Diamantschleifer; dadurch verbessert sich die Haftung enorm [22].

7. MMP-Hype

Es ist aus der Grundlagenwissenschaft seit über einer Dekade bekannt, dass die Dentinhaftung viele Feinde hat: intrinsische Feuchtigkeit, Hydrolyse und enzymatische Degradation [13]. Gerade zu Letzterer wurde viel geforscht, um einen möglichen „Weak Link" der Adhäsivtechnik wirksam zu bekämpfen [13]. Ein vielfach favorisiertes Agens ist Chlorhexidindiglukonat, dem MMP inhibierende Eigenschaften zugesprochen werden [4, 13].

Diese Untersuchungen sind wissenschaftlich interessant und teilweise recht innovativ, rechtfertigen aber noch lange keine signifikante Änderung des klinischen Protokolls [13]. Wie oben unter „Kontamination" beschrieben, gilt weiterhin: CHX und andere Maßnahmen der Kavitätendesinfektion oder -stabilisierung sind primär nichts anderes als eine Kontamination und stehen in hinreichendem Verdacht, die Effektivität der Adhäsivtechnik zu reduzieren (Abb. 2). Daher geht nichts über eine saubere, kontaminationsfreie Kavität.

8. Präparation

Auch Präparationsfehler können dazu beitragen, dass die Langlebigkeit adhäsiver Restaurationen leidet. Hauptfehler sind dabei (a) der Umgang mit unbeschliffenem Schmelz, (b) die Schmelzrandabschrägung und (c) zu zaghafte Präparationsgeometrien bei indirekten Restaurationen.

Zu (a): Beim Bonding an unbeschliffenem Schmelz, etwa bei Zahnverbreiterungen, sind 60 s Schmelzätzung empfohlen. Dies gilt jedoch nur bei sehr jungen Patienten, z.B. beim Diastemaschluss nach kieferorthopädischer Behandlung. Wird bei älteren Patienten auf unpräparierem Schmelz geklebt, empfiehlt sich ein invasiveres Vorgehen in Relation zum Lebensalter. Das heißt, bei einem 60-Jährigen kann das auch einmal ein Anrauen mit einem Diamantschleifer sein. Ein Bonding im Self-etch-Modus ohne Phosphoräure ist in diesen Fällen ohnehin kontraindiziert.

Abb. 2–9: R. Frankenberger

Abbildung 9 Keramikinlays mit Präparationsgrenze geschwächter Höcker auf Höckerspitzenniveau, Situation nach 8 Jahren

Zu (b): Nach unseren klinischen Studien zu urteilen ist eine Schmelzrandabschrägung bei Kompositrestaurationen im Seitenzahnbereich keine unabdingbare Voraussetzung für klinischen Erfolg. Da sich ohne approximale Abschrägung jedoch durch den Polymerisations„zug" am Kavitätenrand paramarginale Frakturen (sog. „White Lines") bilden (Abb. 8), ist eine schmale Abschrägung im Sinne eines „Kantenbrechens" noch immer sinnvoll.

Zu (c): Stark geschwächte Höcker bei (laborgefertigten) indirekten Restaurationen stehen zu lassen ist meistens langfristig ein Fehler (Abb. 8). Genauso verhält es sich mit Präparationsgrenzen auf Höckerspitzenniveau (egal, ob direkt oder indirekt versorgt wird), da sie später fast immer Probleme verursachen. In diesen Fällen ist „Minimalinvasivität" kontraproduktiv [11].

9. Reparatur

Die 5 Säulen der Minimalinvasivität in der Zahnerhaltung sind Prävention, Exkavation, Präparation, Nachhaltigkeit und Reparaurfähigkeit. Gerade Letztere ist bei teildefekten, zahnfarbenen Restaurationen fundamental wichtig für echte Minimalinvasivität. Warum sollte man eine Restauration, die zu 20 % defekt ist, zu 100 % erneuern und dabei das Mitentfernen großer Mengen gesunder Zahnhartsubstanz riskieren? Daher ist Minimalinvasivität ohne schlüssige Reparaturkonzepte nicht möglich.

10. Funktion

Eine gute Funktion ist noch immer mitentscheidend für den klinischen Erfolg. Wo immer es vernünftig möglich ist, sollte man adhäsiv-restaurative Maßnahmen mit der Herstellung einer guten Funktion begleiten. So ist z.B. die Wiederherstellung einer suffizienten Front-Eckzahn-Führung mit minimalinvasiven Kompositaufbauten bei uns Standard, bevor im Seitenzahnbereich umfangreicher saniert wird.

Interessenkonflikte

Prof. Frankenberger gibt eingeworbene Drittmittel von den Unternehmen 3M, Dentsply, Ivoclar und Kulzer an sowie Referentenhonorare von Dentsply, Kulzer, ADS und Ivoclar. Prof. Krämer gibt Vortragstätigkeiten für Kulzer, Viadent, Densply, GC Europe und Oral B an. Darüber hinaus erklären die Autorinnen und Autoren, dass keine Interessenkonflikte im Sinne der Richtlinien des International Committee of Medical Journal Editors bestehen.

Literatur

1. Afrashtehfar KI, Emami E, Ahmadi M, Eilayyan O, Abi-Nader S, Tamimi F: Failure rate of single-unit restorations on posterior vital teeth: a systematic review. J Prosthet Dent 2017; 117: 345–353

2. Askar H, Krois J, Göstemeyer G, Schwendicke F: Secondary caries risk of different adhesive strategies and restorative materials in permanent teeth: systematic review and network meta-analysis. J Dent 2021; 104: 103541

3. Blanchard P, Wong Y, Matthews AG, Vena D, Craig RG, Curro FA, Thompson VP: Restoration variables and postoperative hypersensitivity in Class I restorations: PEARL Network findings. Part 2. Compend Contin Educ Dent 2013; 34: e62–8

4. Coelho A, Amaro I, Rascão B, Marcelino I, Paula A et al.: Effect of cavity disinfectants on dentin bond strength and clinical success of composite restorations – a systematic review of in vitro, in situ and clinical studies. Int J Mol Sci 2020; 22: 353

5. de Paris Matos T, Perdigão J, de Paula E, Coppla F, Hass V et al.: Five-year clinical evaluation of a universal adhesive: a randomized double-blind trial. Dent Mater 2020; 36: 1474–1485

6. Frankenberger R: Composite first – Ceramic second: 25 Jahre Erfahrungen mit Komposit im Front- und Seitenzahnbereich. Quintessenz 2018; 69(5): 490–497

7. Frankenberger R, Hehn J, Hajtó J, Krämer N, Naumann M, Koch A, Roggendorf MJ: Effect of proximal box elevation with resin composite on marginal quality of ceramic inlays in vitro. Clin Oral Investig 2013; 17: 177–183

8. Frankenberger R, Krämer N, Petschelt A: Technique sensitivity of dentin bonding: effect of application mistakes on bond strength and marginal adaptation. Oper Dent 2000; 25: 324–330

9. Frankenberger R, Lohbauer U, Taschner M, Petschelt A, Nikolaenko SA: Adhesive luting revisited: influence of adhesive, temporary cement, cavity cleaning, and curing mode on internal dentin bond strength. J Adhes Dent 2007; 9 Suppl 2: 269–273

10. Frankenberger R, Reinelt C, Petschelt A, Krämer N: Operator vs. material influence on clinical outcome of bonded ceramic inlays. Dent Mater 2009; 25(8): 960–968

11. Frankenberger R, Taschner M, Garcia-Godoy F, Petschelt A, Krämer N: Leucite-reinforced glass ceramic inlays and onlays after 12 years. J Adhes Dent 2008; 10: 393–398

12. Frankenberger R, Winter J, Schmalz G: Amalgam und Alternativen – Diskussionen zur Quecksilberreduktion in der Umwelt [Amalgam and alternatives – discussions on mercury reduction in the environment]. Bundesgesundheitsblatt Gesundheitsforschung Gesundheitsschutz 2021; 64: 847–855

13. Göstemeyer G, Schwendicke F: Inhibition of hybrid layer degradation by cavity pretreatment: meta- and trial sequential analysis. J Dent 2016; 49: 14–21

14. Groddeck S, Attin T, Tauböck TT: Effect of cavity contamination by blood and hemostatic agents on marginal adaptation of composite restorations. J Adhes Dent 2017; 19: 259–264

15. Kanca J 3rd: Resin bonding to wet substrate. 1. Bonding to dentin. Quintessence Int 1992; 23: 39–41

16. Kunz PVM, Wambier LM, Kaizer MDR, Correr GM, Reis A, Gonzaga CC: Is the clinical performance of composite resin restorations in posterior teeth similar if restored with incremental or bulk-filling techniques? A systematic review and meta-analysis. Clin Oral Investig 2022; 26: 2281–2297

17. KZBV (2020) Jahrbuch 2020. www.kzbv.de/jahrbuch-2020.768.de.html

18. Mejàre I, Källest l C, Stenlund H: Incidence and progression of approximal caries from 11 to 22 years of age in Sweden: a prospective radiographic study. Caries Res 1999; 33: 93–100

19. Meyer-Lueckel H, Opdam NJM, Breschi L, Buchalla Wet al.: EFCD Curriculum for undergraduate students in Integrated Conservative Oral Healthcare (ConsCare). Clin Oral Investig 2019; 23: 3661–3670

20. Moreira RJ, de Deus RA, Ribeiro MTH, Braga SSL, Schettini ACT et al.: Effect of light-curing unit design and mouth opening on the polymerization of bulk-fill resin-based composite restorations in molars. J Adhes Dent 2021; 23: 121–131

21. Perdigão J, Frankenberger R: Effect of solvent and rewetting time on dentin adhesion. Quintessence Int 2001; 32: 385–390

22. Rocha AC, Da Rosa W, Cocco AR, Da Silva AF, Piva E, Lund RG: Influence of surface treatment on composite adhesion in noncarious cervical lesions: systematic review and meta-analysis. Oper Dent 2018; 43: 508–519

23. Schwendicke F, Walsh T, Lamont T, Al-Yaseen W, Bjørndal L, Clarkson JE, Fontana M, Gomez Rossi J, Göstemeyer G, Levey C, Müller A, Ricketts D, Robertson M, Santamaria RM, Innes NP: Interventions for treating cavitated or dentine carious lesions. Cochrane Database Syst Rev 2021 19; 7

24. Sequeira-Byron P, Fedorowicz Z, Carter B, Nasser M, Alrowaili EF: Single crowns versus conventional fillings for the restoration of root-filled teeth. Cochrane Database Syst Rev 2015; CD009109

25. Worthington HV, Khangura S, Seal K, Mierzwinski-Urban M, Veitz-Keenan A et al.: Direct composite resin fillings versus amalgam fillings for permanent posterior teeth. Cochrane Database Syst Rev 202113; 8

Foto: R. Frankenberger

PROF. DR. ROLAND FRANKENBERGER
Poliklinik für Zahnerhaltung, Philipps-Universität Marburg und Universitätsklinikum Gießen und Marburg
Georg-Voigt-Str. 3, 35039 Marburg
frankbg@med.uni-marburg.de

Clara Muscholl, Diana Wolff

Die zweiphasige direkte Kompositrestauration (R2-Restauration) – ein aktueller Überblick*

Warum Sie diesen Beitrag lesen sollten

Der Behandlungsansatz der R2-Restauration umfasst ein strukturiertes Vorgehen zur Herstellung schwieriger, direkter subgingivaler Kompositrestaurationen. Der Beitrag erläutert den aktuellen wissenschaftlichen Stand und das detaillierte klinische Vorgehen.

Einführung: Die Versorgung subgingivaler Kavitäten mit direkten kompositbasierten Restaurationen ist eine Herausforderung im zahnmedizinischen Alltag. Im Zuge des Herstellungsprozesses müssen viele Schwierigkeiten bewältigt werden. Dazu gehören unter anderem Blutungs- und Gewebemanagement, fehlerfreie Adhäsivtechnik, stufen- und randspaltfreie Applikation des Restaurationswerkstoffs sowie anatomisch korrekte Formgebung und Kontaktbereichsgestaltung. Die Prozessqualität jedes einzelnen Schritts ist dabei ausschlaggebend für den langfristigen klinischen Erfolg der Restauration.

Behandlungsmethode: Mithilfe der R2-Restauration wird dieser komplexe Prozess in zwei Phasen aufgeteilt. In der ersten Restaurationsphase wird lediglich der tief subgingivale Kavitätenanteil versorgt und der Kavitätenboden auf ein para- oder leicht supragingivales Niveau angehoben. In der zweiten Restaurationsphase erfolgen anschließend die Rekonstruktion der Zahnkrone und die Ausgestaltung des Kontaktbereichs zum Nachbarzahn. In den Restaurationsphasen ist die Anwendung verschiedener Hilfsmittel und Techniken erforderlich.

Ergebnis: Durch die gegliederte, schrittweise Bearbeitung wird der gesamte Prozess überschaubarer und ist leichter durchzuführen.

Schlussfolgerung: Bei Anwendung der R2-Restauration im Rahmen der Versorgung tief subgingivaler Kavitäten können Zähne mit großem Zahnhartsubstanzverlust sicher, planbar und mit guter Prognose versorgt werden. Essentiell für den Langzeiterfolg ist eine strukturierte Nachsorge, die vor allem eine suffiziente Reinigung des Approximalbereichs in den Mittelpunkt stellt.

Schlüsselwörter: Kastenelevation; R2-Restauration; subgingivale Kompositrestauration; tief subgingivale Kavität; zweiphasige direkte Kompositrestauration

Universitatsklinikum Heidelberg, Poliklinik für Zahnerhaltungskunde: Clara Muscholl, Prof. Dr. med. dent. Diana Wolff

* Deutsche Version der englischen Erstveröffentlichung Muscholl C, Wolff D: The two-step direct composite restoration (R2 restoration) – a current review. Dtsch Zahnärztl Z Int 2022; 4: 125–133

Zitierweise: Muscholl C, Wolff D: Die zweiphasige direkte Kompositrestauration (R2-Restauration) – ein aktueller Überblick. Dtsch Zahnärztl Z 2022; 77: 245–254
Peer-reviewed article: eingereicht: 18.08.2021, revidierte Fassung akzeptiert: 13.10.2021
DOI.org/10.53180/dzz.2022.0020

The two-step direct composite restoration (R2 restoration) – a current review

Introduction: The treatment of subgingival cavities with direct composite restorations is a challenge in everyday dental practice. Many difficulties must be overcome in the course of treatment, including bleeding and tissue management, a flawless adhesive technique, step-free and margin-free application of the restorative material as well as anatomically correct crown shaping and contact area design. Each individual treatment step in the course of the restorative process is crucial for the long-term clinical success of the restoration.

Treatment methods: The R2 restorations divide this complex restorative process into two steps. In the first restorative step, only the deep subgingival portion of the cavity is restored, and the cavity floor is elevated to a paragingival or slightly supragingival level. In the second restorative step, the tooth's crown is reconstructed, and the contact area facing the neighboring tooth is designed. The two restorative steps require the use of various tools and techniques.

Result: The methodical, step-by-step approach makes the entire treatment process more manageable and easier to perform.

Conclusion: Teeth with extensive tooth substance loss as a result of deep subgingival cavities can be restored safely, predictably and with a good prognosis by means of the R2 restorations. Structured follow-up care which focuses on sufficient cleaning of the proximal area is essential for long-term success.

Keywords: adhesives; contamination; MMPs; resin composites; technique sensitivity

1. Einführung

Die klinische Anwendung der zweiphasigen direkten Kompositrestauration (R2-Restauration) wurde 2014 erstmals vorgestellt [12, 14, 32] und wird seither kritisch diskutiert und weiterentwickelt. Der Ansatz der R2-Restauration unterscheidet sich von der Proximal Box Elevation (PBE) [11, 18, 29], der Cervical Margin Relocation (CMR) oder der Deep Margin Elevation (DME) [6], der Margin Elevation Technique [36] oder der Sandwichtechnik [5, 8] darin, dass durchgehend mit direkten Kompositen ohne Verwendung laborgefertigter Restaurationen gearbeitet wird. Dass die Versorgung subgingivaler Kavitäten im täglichen klinisch-zahnmedizinischen Alltag bewältigt und suffizient gelöst werden muss, steht mittlerweile außer Frage. Dafür werden seitens der Patient*innen zunehmend zahnerhaltende Maßnahmen nachgefragt, die Dank der Weiterentwicklung von Methoden und Materialien und der zunehmenden Kompetenz auf diesem Gebiet auch angeboten werden können. Restaurative Versorgungen in diesen kritischen Bereichen stehen jedoch im Spannungsfeld zwischen werkstoffkundlichen und verarbeitungstechnischen Anforderungen von Adhäsivsystemen und Dentalmaterialien und den Erfordernissen der umgebenden Weichgewebe [28], beispielsweise im Hinblick auf reizfreie Restaurationsränder und Biokompatibiltät der Materialien. Durch Verwendung der R2-Restauration eröffnet sich ein strukturierter Behandlungsweg, auf dem die vielen Schwierigkeiten der Restaurationsanfertigung sukzessive bewältigt werden können. Dabei wird die komplexe Anforderung der Gesamtrekonstruktion des umfassenden und tief subgingivalen Defekts in überschaubare Schritte untergliedert.

1.1 R2-Restauration und biologische Breite

Ein besonderes Augenmerk bei der Restauration tief subgingivaler Defekte liegt auf der sogenannten „biologischen Breite", einem Mindestabstand zwischen marginalem Restaurationsrand und Knochen. Im Regelfall gilt es diese nicht zu unterschreiten, um Irritationen oder Entzündungszustände des Parodonts zu vermeiden. Der Begriff der biologischen Breite fußt auf den Beobachtungen von Gargiulo et al. aus dem Jahr 1961, bei denen ein durchschnittliches Ausmaß des gingivalen Sulkus von 0,69 mm, des epithelialen Attachments von 0,97 mm und des supraalveolären Faserapparats von 1,07 mm festgestellt wurden [15]. Diese Erkenntnisse gelten als Grundlage der Annahme, dass am gesunden Zahn eine physiologische Distanz von 3 mm zwischen Limbus alveolaris und Schmelz-Zement-Grenze vorliegt [26]. Das Ausmaß der biologischen Breite kann sich allerdings je nach Position des Zahns sowie der Zahnfläche und je nach Biotyp der Gingiva und des Alveolarknochens unterscheiden [28, 33]. Außerdem scheinen die Dimensionen des dentogingivalen Komplexes nicht konstant [30]. Dennoch gibt es nach wie vor die generelle Forderung nach einem Abstand von 3 mm zwischen Restaurationsrand und Limbus alveolaris, um entzündlichen Reaktionen des Parodonts vorzubeugen [16, 19, 24]. Bei Unterschreitung der biologischen Breite im Zuge einer restaurativen Versorgung wird eine chirurgische Kronenverlängerung oder eine kieferorthopädische Extrusion des Zahns empfohlen [3, 9, 25]. Tief subgingivale Restaurationen tangieren unweigerlich den Bereich der biologischen Breite. Nach Vorstellung der R2-Restauration und ihrer Einordnung in den Kontext der biologischen Breite [14] gab und gibt es dazu kontroverse Ansichten. Klinisch lässt sich feststellen, dass nach Ein-

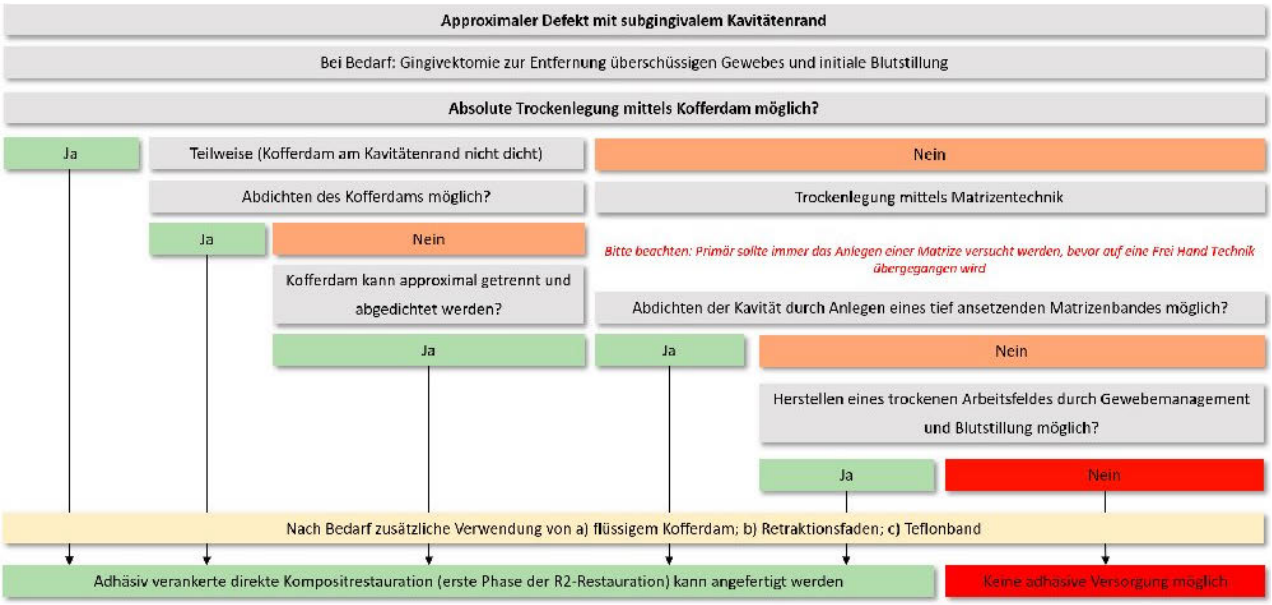

Abbildung 1 Flussdiagramm bei approximal-subgingivalem Defekt

bringen einer die biologische Breite verletzenden Kompositrestauration entzündungsfreie parodontale Zustände beobachtet werden können [13]. Dabei ist anzunehmen, dass ein glatter und überschussfreier Kompositrestaurationsrand im subgingivalen Bereich vom Parodont reizfrei toleriert werden kann. Die genaueren Zusammenhänge sind derzeit noch nicht umfassend geklärt und unterliegen weiteren wissenschaftlichen Untersuchungen.

1.2 Einordnung der R2-Restauration anhand aktueller Literatur

Bei den zuletzt veröffentlichten Studien zu tiefen, die Schmelz-Zement-Grenze überschreitenden Restaurationen handelt es sich zum Großteil um In-vitro-Studien, die sich vorwiegend mit dem Vergleich der marginalen Adaptation zwischen indirekten Restaurationen mit und ohne Kastenelevation befassen [11, 23, 29, 31, 36]. In diesen Studien wird mehrheitlich ausgeführt, dass es keine Unterschiede in der Randqualität zwischen nach subgingival reichenden, zementierten indirekten Restaurationen und Restaurationen mit einer vorherigen Kastenelevation gibt. Weiterhin wurde gezeigt, dass Kompositmaterial (fließfähig oder viskös) in mehreren Schichten [11, 29] oder in einer Schicht [36] für die Kastenelevation angewendet werden kann.

Klinische Studien sind bislang nur wenige verfügbar. Neben einem systematischen Review aus dem Jahr 2015 [18] und einem Literaturreview aus 2018 [17] finden sich drei weitere klinische Studien: 2018 publizierten Ferrari et al. ihre Ergebnisse aus einer 12-monatigen, kontrollierten Studie zum Einfluss der Cervical Margin Relocation (CMR) auf die parodontale Gesundheit [10]. Darin verglichen sie 35 Proband*innen, die entweder eine Keramikteilkrone mit (Test) oder ohne CMR (Kontrolle) erhalten hatten. Die Restaurationsränder der CMR oder der Keramikteilkrone tangierten den Bereich der biologischen Breite. Die Proband*innen erhielten initial eine einmalige Mundhygieneinstruktion und Prophylaxe. Zu Beginn der Studie und nach 12 Monaten wurden die klinischen Entzündungsparame-

Abbildung 2 Tief subgingivale Kavität an Zahn 26 mit angelegtem Matrizenband (Slick Bands Margin Elevation Matrizenbänder, Garrison Dental Solutions) und eingebrachtem Teflonband zur Abdichtung mesial und distobukkal

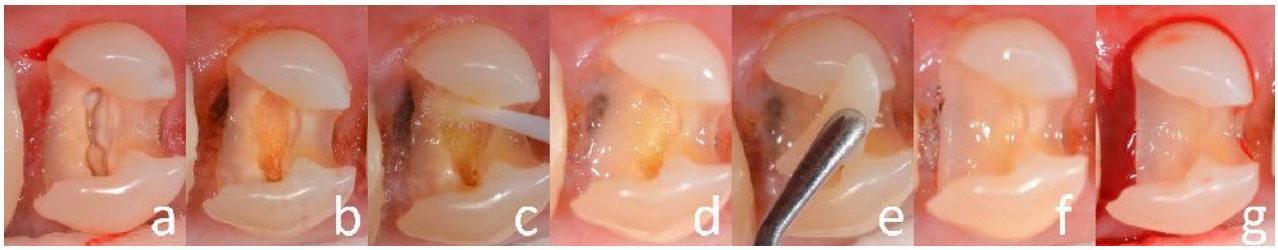

Abbildung 3 Erste Phase der R2-Restauration unter Verwendung der Freihandtechnik

(a) Ausgangssituation an Zahn 14 mit distal subgingivaler Kavität, daneben wurde eine endodontische Therapie eingeleitet; **(b)** nach erfolgter Blutstillung mit einem Eisensulfatpräparat stellt sich das Arbeitsfeld trocken dar; **(c)** nach Phosphorsäureätzung, Spülen und Trocknen erfolgen das Autragen eines Adhäsivsystems, Verpusten und die Lichthärtung; **(d)** Einbringen einer kleinen Menge fließfähigen Kompositmaterials auf den Kavitätenboden distal OHNE Lichthärtung; **(e)** Applikation von viskösem Restaurationkomposit auf das fließfähige Material; **(f)** Modellation des fließfähigen sowie des viskösen Kompositmaterials gemeinsam und grobe Überschussentfernung; **(g)** nach Lichtpolymerisation erfolgt eine sorgfältige approximale Ausarbeitung, bei der eine erneute Blutung induziert wurde.

ter (gingivaler Blutungsindex, Blutung auf Sondieren, Sondierungstiefen) gemessen. Die Studie lieferte keine Information über die Allokation der Proband*innen in die jeweiligen Gruppen, sie berichtete lediglich von null initialen Gingiva-, Plaquescores und Bluten auf Sondieren bei allen Probanden zu Beginn der Studie. Nach 12 Monaten zeigte die Testgruppe (Keramikteilkrone mit CMR) signifikant mehr Bluten nach Sondieren ($p = 0{,}010$), wohingegen die Gingiva- und Plaquescores zwar tendenziell etwas höher in der Test- als in der Kontrollgruppe waren, aber diese Werte nicht signifikant unterschiedlich waren. Die Autor*innen schlussfolgern daraus, dass das Vorgehen als eher techniksensitiv einzustufen ist.

In eine zweite klinische Studie zur Reaktion des parodonalen Gewebes auf subgingivale Kompositrestaurationen schlossen Bertoldi et al. 29 Proband*innen mit subgingivalen kariösen Defekten ein, die einer restaurativ-endodontischen Therapie zugeführt wurden und für eine nachfolgende Kronenversorgung vorgesehen waren. Es wurden CMRs an den Zähnen durchgeführt, wobei nur Fälle eingeschlossen wurden, die einen Abstand von mindestens 3 mm zum Alveolarknochen aufwiesen und somit den Bereich der biologischen Breite nicht tangierten. Über einen 3-monatigen Beobachtungszeitraum mit einem stringenten Unterstützende-Parodontitistherapie-Programm (UPT-Programm) verzeichnete man eine signifikante Abnahme von Plaqueindex, Bluten auf Sondieren und Sondierungstiefen. Die nach 3 Monaten entnommenen histologischen Präparate gaben keinen Hinweis auf entzündliche Prozesse im Bereich der CMR im Vergleich zu den Kontrollstellen an der gesunden Seite der Zähne [1]. In ihrer Schlussfolgerung führen die Autor*innen aus, dass subgingivale Kompositrestaurationen im Sinne der CMR mit gingivaler Gesundheit kompatibel sind, wenn die biologische Breite nicht verletzt und eine stringente UPT angesetzt wird.

Die beiden vorgestellten Studien unterscheiden sich maßgeblich in der Frequenz und Umsetzung eines strukturierten UPT-Programms. Bei Ferrari et al. wurden lediglich initial einmal eine Mundhygieneaufklärung und die Prophylaxe durchgeführt; in der Folge war in beiden Gruppen eine sehr deutliche Zunahme der Plaque- und Gingivaindizes und des Blutens auf Sondieren zu beobachten, wobei die Effekte in der Testgruppe mit CMR deutlicher ausgeprägt waren. Das weist darauf hin, dass subgingival eingebrachte Kompositrestaurationen einer suffizienten Reinigung bedürfen, die im Rahmen der präoperativen Aufklärung und postoperativen Betreuung und strukturierten Nachsorge adressiert sein muss.

Eine weitere klinische Studie berichtet von der Untersuchung von 197 partiell-indirekten Restaurationen mit Deep Margin Elevation (DME) aus Komposit bei 120 Proband*innen. Die durchschnittliche Nachbeobachtungszeit betrug 57,7 Monate. In der Kohorte wurden 8 Versagen beobachtet, wovon 5 auf Sekundärkaries zurückzuführen waren. Die Gesamtüberlebensrate der Restaurationen betrug 95,5 % (Standardabweichung 2,9 %) nach 10 Jahren oder länger. In der Studie wurden keine Parodontalparameter aufgenommen, jedoch wurden die Qualitätskriterien (USPHS Kriterien) der Baseline-Untersuchung und beim letzten Recall dargestellt. Dabei zeigte sich eine Verschlechterung in allen Kategorien, die die Autor*innen der Studie als „normales Phänomen" der Alterung werteten, da sie in den älteren Restaurationen deutlichere Ausprägungen sahen als in den jüngeren. Sie wiesen in diesem Kontext darauf hin, dass sich die parodontale Gesundheit (als Kriterium der USPHS-Analyse) als Folge der Verletzung der biologischen Breite hätte verschlechtern können. Dies war jedoch nicht ausgeprägt der Fall. Sie schlussfolgerten, dass indirekte Restaurationen mit DME gute Überlebensraten im beobachteten Zeitraum von bis zu 12 Jahren zeigen [2].

Bislang unveröffentlichte Daten aus der Arbeitsgruppe der Autor*innen der vorliegenden Arbeit zeigen vielversprechende Ergebnisse hinsichtlich der klinischen Qualität von R2-Restaurationen. Plaqueindex, gingivaler Blutungsindex und Bluten auf Sondieren waren nach durchschnittlich 2,7 Jahren (min. 0,0 – max. 9,3 Jahre) an 63 tiefen, die biologische Breite tangierenden R2-Restaurationen im Vergleich zu Kontrollzähnen nicht signifikant erhöht. In Abgrenzung zu den zuvor genannten Studien wurden Proband*innen mit vorausgegangener Parodontitis in dieser Studie nicht ausgeschlossen. Das Parodont in diesem Patientenkol-

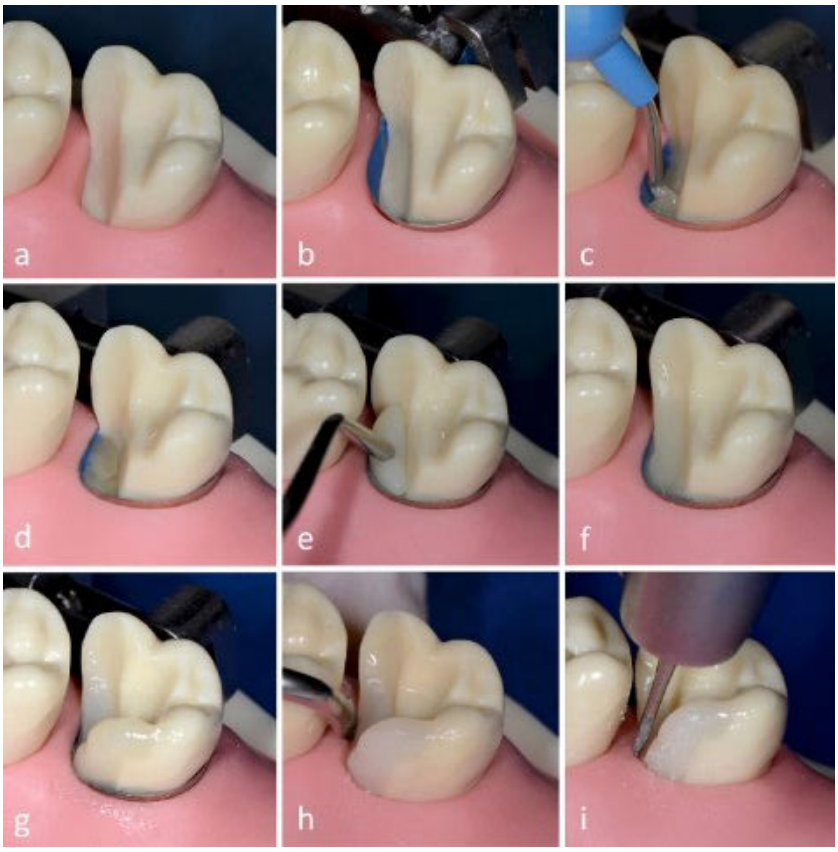

Abbildung 4 Schrittweises Vorgehen zur Herstellung der 1. Phase einer R2-Restauration am Modellzahn 27

(a) Ausgangssituation einer 2–3 mm nach subgingival reichenden Kavität; **(b)** Anlegen eines Subgingival-Matrizenbandes (Slick Bands Margin Elevation Matrizenbänder, Garrison Dental Solutions); **(c)** Einbringen von fließfähigem Komposit nach Konditionierung der Kavität mit Phosphorsäure und einem Adhäsivsystem; **(d)** nach Applikation von fließfähigem Komposit OHNE Lichthärtung, **(e)** Platzierung einer Portion Restaurationskomposit auf dem ungehärteten fließfähigen Material; **(f)** mit Komposit angehobene approximale Stufe; **(g)** Freihandaufbau der fehlenden palatinal-mesialen Schmelzwand mit Restaurations-Komposit; **(h)** Glätten der Restaurationsränder mit einseitig diamantierten Schallspitzen (Sonicflex Stripping, Shaping Nr. 73, 74, 75, 76, KaVo); **(i)** Überschussentfernung mit flammenförmigem Diamanten (Nr. 8889415 010, Komet)

lektiv zeigte an den R2-Restaurationen klinisch keine Anzeichen für entzündliche Prozesse. Die Proband*innen wurden in einer unterstützenden Nachsorge betreut. Es konnte zudem evaluiert werden, dass die regelmäßige Nutzung von Interdentalraumbürsten bei der häuslichen Mundhygiene zu einer signifikant verringerten Blutungsneigung der Gingiva führt.

2. Die Behandlung mit einer R2-Restauration

2.1 Behandlungsplanung

Tatsächlich gestaltet sich bei Vorliegen eines subgingivalen ausgedehnten Defekts die Entscheidungsfindung und Behandlungsplanung nicht einfach. Anhand des klinischen Befunds und des Röntgenbildes lässt sich im Vorfeld der Behandlungsverlauf abschätzen [22, 34]. Aufgrund der häufig vorliegenden Komplexität ist allerdings auch mit Anpassungen der Behandlungsstrategie oder der verwendeten Techniken und Materialien während der Behandlung zu rechnen. Insofern ist es klug, den Patient*innen einen „Best-Case"- und einen „Worst-Case"-Behandlungsverlauf zu skizzieren. Ersterer orientiert sich an der Abschätzung, ob es je nach Restbestand der Zahnhartsubstanz gelingt, einen Kofferdam, eine partielle Trockenlegung, etc. durchzuführen und damit die adhäsive Versorgung zu ermöglichen. Das „Worst-Case"-Szenario sollte darauf verweisen, dass der Behandlungsversuch auch scheitern könnte und weiterführende Maßnahmen, wie beispielsweise chirurgische Kronenverlängerung, kieferorthopädische Extrusion oder die Extraktion notwendig werden könnten. Die Patientenaufklärung muss zudem den Fokus darauf legen, den Patient*innen zu verdeutlichen, dass es sich um eine äußerst komplexe und schwierige Versorgung handelt, deren Ausgang von zahlreichen Faktoren abhängt, die im Vorfeld nicht (immer) umfassend abschätzbar sind.

2.2 Blutstillung und Gewebemanagement

Anhand des vorgestellten Flussdiagramms bei approximal-subgingivalem Defekt kann der Ablauf geplant und die Behandlung vorbereitet werden (Abb. 1). Initial sollte der Defekt in Gänze dargestellt sein. Dazu gehören eine Reinigung des Zahns und der Nachbarzähne, die Entfernung von gegebenenfalls störendem Weichgewebe durch Gingivektomie und daraus folgend gegebenenfalls eine erste Blutstillung. Es findet sich häufig entzündetes Gewebe im Grenzbereich zur Kavität. Insofern ist eine Blutstillung mit effektiven Blutstillungsagenzien erforderlich. Dafür eignen sich Präparate auf der Basis von Aluminiumchlorid, Eisensulfat oder Eisensubsulfat. Äußerst wichtig ist, dass die Präparate aktiv in die Oberfläche der Weichgewebe eingearbeitet werden. Um eine Blutung ausreichend zu stillen und die Blutgefäße über die Phase der Adhäsivtechnik verschlossen zu halten, müssen diese gut abgedichtet werden. Die Blutstillung wird durch aktives Einreiben oder Einmassieren von Gel oder Lösung in die blutende Gingivaoberfläche weitergeführt. Gleichzeitig werden Überschüsse abgesaugt. Bilden sich ab einem bestimmten Zeitpunkt keine bräunlichen Präzipitate/Koagel mehr, so ist davon auszugehen, dass die Blutung gestoppt ist. Der dafür erforderliche Zeitraum kann durchaus variieren (1–3 Min.). Danach wird der Bereich kräftig mit Luft-Wasser-Spray abgespült. Dies ist zugleich der Test, ob die Blutstillung

erfolgreich war oder nicht. Tritt eine erneute Blutung auf, so muss die Blutstillung wiederholt werden. Häufig in handelsüblichen Blutstillungsmitteln enthaltene Wirkstoffe sind Aluminiumchlorid und Eisensulfat. Neben der blutstillenden Wirkung an den Weichgeweben bewirken diese auch Veränderungen an den Oberflächen der Zahnhartsubstanzen, die damit in Kontakt kommen. Die Rückstände, Präzipitate und Oberflächenveränderungen können einen nachgewiesenen Effekt auf die nachfolgende Adhäsivtechnik haben. Es darf an dieser Stelle auf eine aktuelle Übersicht zu diesem Thema verwiesen werden [4]. Die Studienlage ist nicht eindeutig, und das Ausmaß der Beeinflussung der Haftkräfte variiert je nach Art des Adhäsivs und Wirkstoffs. Um jedoch eine sichere Adhäsivtechnik nach der Anwendung von Blutstillungsagenzien zu gewährleisten, wird nach aktuellem Kenntnisstand die Anwendung eines Etch-and-Rinse-Adhäsivsystems empfohlen, da mittels der Phosphorsäureätzung eine Reinigungswirkung an Dentin und Schmelz erzielt und somit eine Beeinflussung der Haftkräfte und/oder Randqualitäten vermindert werden kann.

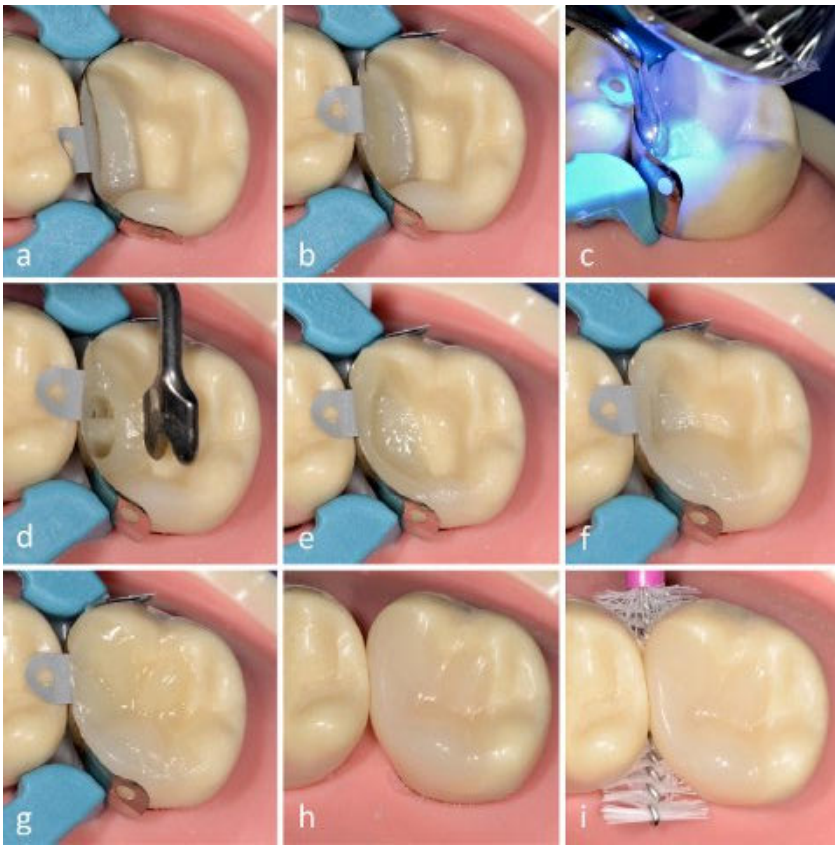

Abbildung 5 Schrittweises Vorgehen zur Herstellung der 2. Phase einer R2-Restauration am Modellzahn 27

(a) Anlegen einer anatomisch vorkonturierten Matrize mit Keil und Separationsring (Palodent V3 Teilmatrizensystem, Dentsply Sirona); **(b)** nach Phosphorsäureätzung und Applikation eines Adhäsivsystems erfolgt das Einbringen von fließfähigem Komposit OHNE Lichthärtung und anschließende Applikation von Restaurationskomposit; **(c)** Andrücken der Matrize an den Nachbarzahn mit einem Approximalkontaktformer (Easy Contact Point Handinstrumente für Molaren, Zepf Dental) und Lichthärtung; **(d)** das auspolymerisierte Komposit adaptiert die Matrize über einen Steg auf Höhe des Kontaktpunktes an den Nachbarzahn; **(e)** Aufbau der approximalen Schmelzwand mit Restaurationskomposit; **(f)** Fertigstellung der Restauration mit Restaurations-Komposit unter Anwendung einer schrägen Schichtung; **(g)** Modellation eines anatomischen Fissurenreliefs; **(h)** ausgearbeitete und polierte Kompositrestauration, **(i)** Anpassen einer Interdentalraumbürste zur Sicherstellung der Hygienefähigkeit

2.3 Trockenlegung mit/ohne Matrize

Eine absolute Trockenlegung mittels Kofferdams sollte versucht werden. Mithilfe von subgingival angreifenden Kofferdamklammern (z.B. RDCM14 #14 Molar, RDCM1A #1A Prämolar, HuFriedy, Tuttlingen, Deutschland) oder Spezialkofferdamklammern (z.B. neue Haller Klammern, Kentzler-Kaschner Dental GmbH, Ellwangen, Deutschland) gelingt dies zum Teil und sichert damit auch die Möglichkeit einer adhäsiven Versorgung. Lässt sich der Kofferdam an einer tief subgingivalen Stelle nicht adaptieren oder abdichten, so kann er dort aufgetrennt werden (Abb. 1 und 6c). Anschließend wird mit zusätzlichen Hilfsmitteln wie flüssigem Kofferdam, Teflonband (Abb. 6e und 6f) oder Retraktionsfaden (Abb. 6d) abgedichtet. Ist keine Applikation von Kofferdam mehr möglich, dann kann die Trockenlegung der Kavität über das Anlegen einer Matrize erfolgen. Als sehr hilfreich erweisen sich dafür Matrizenbänder speziell für die Anhebung des approximalen Kastens oder der Stufe (z.B. Slick BandsTM Margin Elevation Matrizenbänder, Garrison Dental Solutions, Uebach-Palenberg, Deutschland) (Abb. 4b). Das Band wird straff um den Zahnhals angelegt und am Kavitätenrand entlang in die Tiefe gedrückt. Als Führungsinstrument kann man an der Innenseite des Bandes einen Heidemannspatel vertikal in den Sulkus stellen. Durch seine spezielle Form zieht sich das Band am Zahnhals nach apikal und schafft es damit, auch sehr tiefe Defekte abzudichten. Der koronale Rand des Matrizenbandes kommt dabei nicht selten gerade einmal auf Gingivaniveau oder leicht darüber zum Liegen. Das Anheben des Kastenbodens sollte derart erfolgen, dass im späteren Verlauf für das Anlegen einer Teilmatrize im Rahmen der zweiten Phase der R2-Restauration ein Widerlager für den Separationskeil gegeben ist. Zeigt das Matrizenband Undichtigkeiten, beispielsweise infolge schwieriger Wurzelmorphologien mit Furkationen, kann eine Abdichtung über ein Stück Teflonband erreicht werden (Abb. 2). Dieses wird mittels eines Heidemannspatels oder Faden-

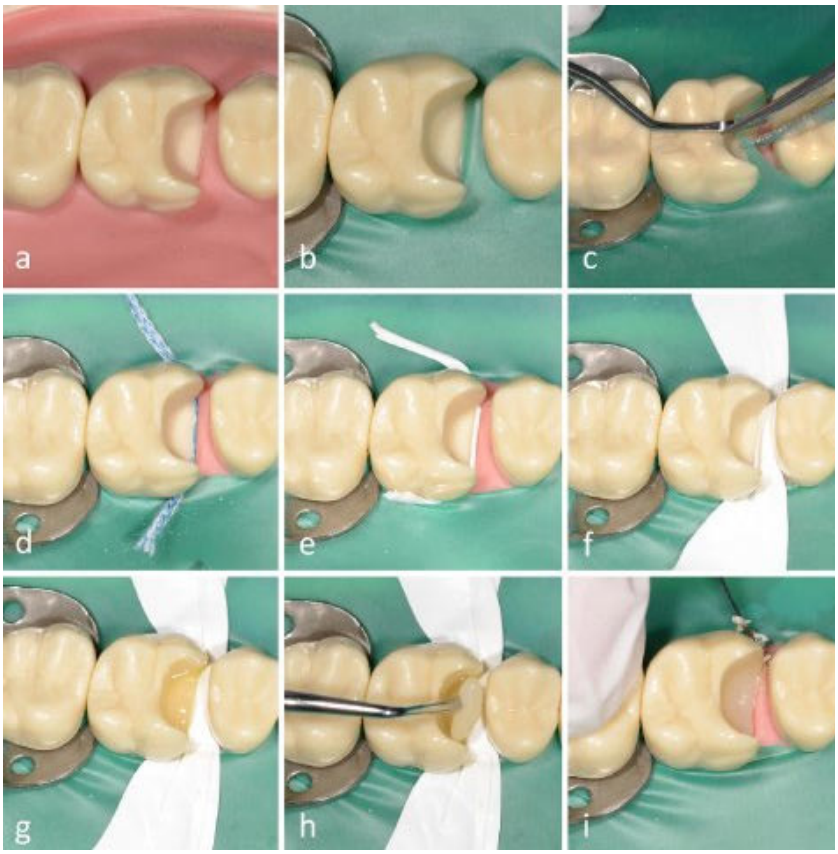

Abbildung 6 Schrittweises Vorgehen zur Herstellung der 1. Phase einer R2-Restauration am Modellzahn 16

(a) Ausgangssituation einer 2–3 mm subgingival reichenden Kavität an Zahn 16; **(b)** beim Versuch des Anlegens eines Kofferdams zeigt sich eine insuffiziente Abdichtung mesial; **(c)** Trennung des ungenügend abdichtenden Septums des Kofferdams mittels Schere; **(d–f)** verschiedene Möglichkeiten der sekundären Abdichtung des Kofferdams mesial: Insertion eines Retraktionsfadens, eines aufgerollten Stücks Teflonbands oder flächiges Aufbringen von Teflonband zur Umscheidung der Papille; das Band wird zudem in den Sulkus eingedrückt und adaptiert; **(g)** nach Phosphorsäureätzung und Applikation eines Adhäsivsystems erfolgt das Einbringen von fließfähigem Komposit OHNE anschließende Lichthärtung; **(h)** Inserieren von Restaurationskomposit auf das noch weiche fließfähige Material und gemeinsame Modellation im Bereich der Stufe, grobe Überschüsse werden vorsichtig mit einem vertikal am Zahnhals entlanggeführten Heidemannspatel entfernt, dann erfolgt die Lichtpolymerisation; **(i)** Überschussentfernung mit Skalpell

legers an der Außenseite der Matrize in den Parodontalspalt gepluggert, damit es als Widerlager das Matrizenband an den Zahn andrückt. Der Vorteil des Teflonbands ist unter anderem seine rückstandlose Entfernbarkeit nach der Restaurierung des Kastens [21]. Ist das Anlegen einer Matrize nicht mehr möglich, muss eine Freihandtechnik in Erwägung gezogen werden [14, 32] (Abb. 6). Dafür muss die weiter oben beschriebene, gründliche Blutstillung wiederholt werden. Zudem ist das Einbringen eines Retraktionsfadens zu erwägen, um aufsteigende Sulkusflüssigkeit aufzunehmen. Allerdings sollte der Retraktionsfaden so positioniert werden können, dass er nicht während der Adhäsivtechnik und Kompositapplikation einpolymerisiert wird (Abb. 6d). Alternativ kann Teflonband (Abb. 6e und 6f) oder flüssiger Kofferdam zum Einsatz kommen. Während der Adhäsivtechnik und Kompositapplikation sollte ein Mikrosauger griffbereit sein (z.B. Surgitip-endo, Roeko, Coltène, Langenau, Deutschland). Dieser kann bei auftretender geringfügiger Blutung an geeigneter Stelle platziert werden und während der Phase der Adhäsiv- und Kompositapplikation für ein trockenes Arbeitsfeld sorgen.

In den Abbildungen 4 bis 7 sind beispielhaft zwei Vorgehensweisen zur Rekonstruktion ausgedehnter und tief subgingivaler Defekte dargestellt. Im 1. Fall wird die 1. Phase der R2-Restauration mihilfe eines subgingivalen Matrizenbandes hergestellt, im 2. Fall wird die Freihandtechnik zum Anheben des approximalen Kastenbodens angewendet.

2.4 Erste Phase der R2-Restauration

Nachdem die Adhäsivtechnik mit einem Etch-and-Rinse-Adhäsivsystem durchgeführt wurde (Abb. 3a–c), wird die 1. Phase der Restauration eingebracht. Dem Vorgehen mit einem Matrizenband (Abb. 4 und 5) ist dabei immer der Vorrang zu geben, da die Freihandtechnik (Abb. 6 und 7) als deutlich anspruchsvoller zu werten ist.

In beiden Fällen kommt im Rahmen der Materialinsertion die Schneepflugtechnik zum Einsatz [27] (VIDEO LINK). Dabei wird fließfähiges Kompositmaterial in einer moderaten Menge auf den Kavitätenboden aufgebracht und verteilt (Abb. 3d); anschließend wird visköses Restaurationskomposit auf das nicht ausgehärtete, fließfähige Material aufgebracht (Abb. 3e) und beide Materialien werden miteinander modelliert. Dabei schiebt das festere Material das flüssigere in alle Bereiche des Kavitätenbodens und bis an den Kavitätenrand. Man erreicht durch die Kombination beider Materialien eine bessere Homogenität und Randständigkeit auch in schwierigen Kavitätenkonfigurationen. Bei der Freihandtechnik ist ein Überstopfen und Fließen des Materials über die Kavitätenränder hinaus Richtung Sulkus nicht zu vermeiden. Grobe Überschüsse sollten vor der Lichthärtung zum Beispiel mittels eines großen Heidemannspatels entfernt werden, der vorsichtig vertikal am Kavitätenrand entlanggeführt wird (Abb. 3f). Anschließend erfolgt eine ausreichende Lichtpolymerisation, bei der beachtet werden muss, dass je nach Polymerisationslampe und Tiefe der Kavität die Polymerisationszeit auf mindestens 40 Sekunden verlängert werden

sollte [7]. Kleinere Überschüsse können später im Rahmen der Ausarbeitung geglättet werden (Abb. 3g). Die Ausarbeitung erfolgt im schwer zugänglichen approximalen Bereich mittels Skalpellklinge (Nr. 12) [35], approximaler Feilen (z.B. Sonicflex Stripping, Shaping Nr. 73, 74, 75, 76, KaVo, Biberach, Deutschland) (Abb. 4h) und einer feingekörnten diamantierten Flamme (z.B. Nr. 8889314 010, Komet, Gebr. Brasseler, Lemgo, Deutschland) (Abb. 4i) (VIDEO LINK). Zur Kontrolle, ob die Restauration dicht ist und keine Überhänge aufweist, kann nach Fertigstellung ein Röntgenkontrollbild angefertigt werden. Die weitere Versorgung des Zahns erfolgt entweder in der gleichen oder in einer darauffolgenden Sitzung.

2.5 Zweite Phase der R2-Restauration

Die 2. Phase der Restauration erfolgt ebenfalls in direkter Technik. Da nach der Ausarbeitung des subgingivalen Restaurationsrandes wiederum eine deutliche Blutung ausgelöst werden kann, wird optimalerweise zunächst ein Kofferdam angelegt. Anschließend wird ein Matrizensystem angelegt. Dafür eignet sich ein anatomisch vorgeformtes Teilmatrizenband mit Keil und Ring (z.B. Palodent V3 Teilmatrizensystem, Dentsply Sirona, Bensheim, Deutschland) (Abb. 5a und 7b). Das Matrizenband muss dabei in der Tiefe durch den Keil sicher und dicht an den ersten Teil der Restauration adaptiert werden. Möglicherweise öffnet sich beim Ausformen der Matrize in Richtung Approximalfläche des Nachbarzahns (sog. Bombieren) ein sich in die Tiefe verjüngender Spalt zwischen der Innenseite der Matrize und der approximalen Wand der schon vorhandenen Restauration. Es ist sicherzustellen, dass der Keil die Matrize in der Tiefe abdichtet, damit es beim Einbringen des Kompositmaterials nicht zu einer Überstopfung kommt. Das Ausfüllen dieses Bereichs ist erforderlich, damit die Restauration im approximalen Bereich ein anatomisch korrektes Emergenzprofil bekommt. Die Kavität wird vollständig mit Phosphorsäure angeätzt. Dabei hat die Phosphorsäure keinen direkten oberflächenverändernden Effekt auf das Komposit, sondern sie bewirkt lediglich eine Reinigung von auflagernden Blut- und Speichelbestandteilen oder sonstigen Kontaminierungen [20]. Es folgen die Applikation des Adhäsivsystems und Lichthärtung. Anschließend wird mithilfe der oben beschriebenen Schneepflugtechnik fließfähiges und visköses Kompositmaterial in den Bereich zwischen Matrize und Kavitätenrand eingebracht und in die Tiefe gepluggert (Abb. 5b und 7c). In das noch weiche Material wird ein approximaler Kontaktpunktformer (z.B. Easy Contact Point Handinstrumente für Molaren/Prämolaren, Zepf Dental, Seitingen-Oberflacht, Deutschland) eingestellt und Richtung Nachbarzahn geneigt (Abb. 5c). Dann erfolgt die Lichtpolymerisation (VIDEO LINK). Nach Entnahme des Kontaktpunktformers sollte die Matrize auf Höhe des Kontaktpunktes mit einem Kompositsteg fixiert sein (Abb. 5d und 7d). Danach wird die approximale Wand aufgebaut (Abb. 5e und 7e) und die Ka-

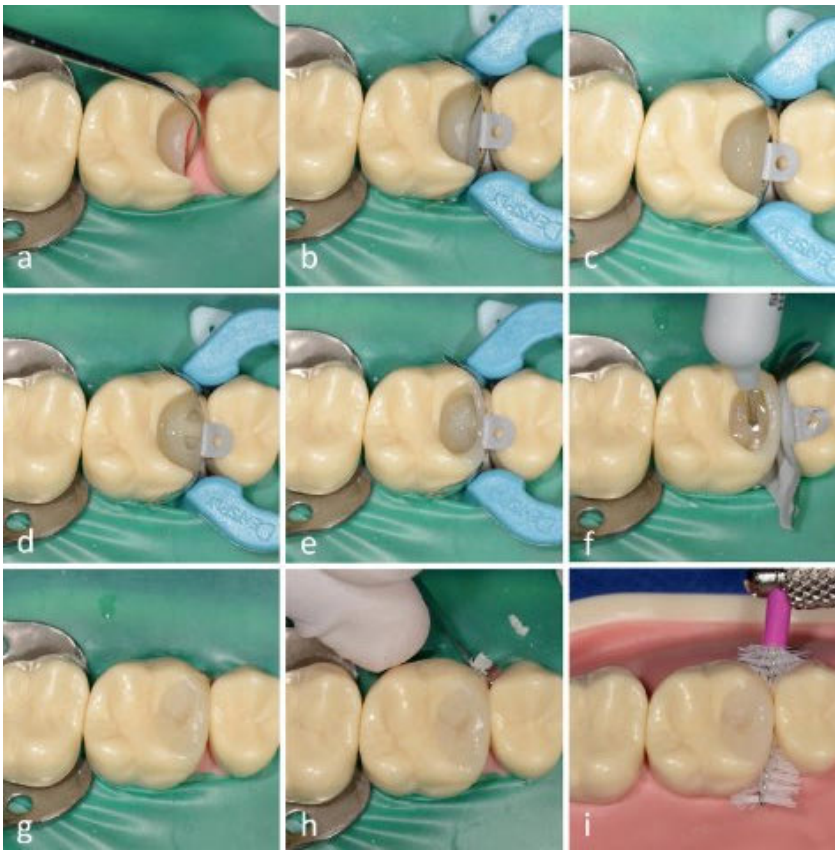

Abb. 1–7: Universitätsklinikum Heidelberg

Abbildung 7 Schrittweises Vorgehen zur Herstellung der 2. Phase einer R2-Restauration am Modellzahn 16

(a) Überprüfung des glatten, stufenfreien Restaurationsrandes mithilfe einer Sonde, bei Unsicherheit bezüglich der Qualität des Restaurationsrandes kann an dieser Stelle eine Röntgenaufnahme angefertigt werden; **(b)** Anlegen einer anatomisch vorkonturierten Matrize mit Keil und Separationsring (Palodent V3 Teilmatrizensystem, Dentsply Sirona); **(c)** Einbringen von fließfähigem Komposit OHNE Lichthärtung und anschließende Applikation von Restaurationskomposit; **(d)** Zustand nach Entnahme des Approximalkontaktformers; der ausgehärtete Steg aus Komposit drückt die Matrize auf Höhe des Kontaktpunktes an den Nachbarzahn; **(e)** Aufbau der approximalen Schmelzwand mit Restaurationskomposit; **(f)** Entnahme von Keil und Separationsring zum übersichtlicheren Arbeiten (Die Teilmatrize wurde weggeklappt, jedoch noch im Approximalraum belassen, falls zum späteren Zeitpunkt erneut eine Isolierung erforderlich gewesen wäre, beispielsweise bei Korrekturen im Bereich der Approximalfläche.) und Auffüllen der Kavität mit Bulkfill-Komposit (SDR Flow+, Dentsply Sirona) für ein effizientes Arbeiten; **(g)** nach okklusaler Modellation mit Restaurationskomposit; **(h)** Überschussentfernung mit Skalpellklinge Nr. 12, **(i)** Anpassen einer Interdentalraumbürste an der fertig ausgearbeiteten und polierten Kompositrestauration

vität gefüllt. Dabei kann die Systematik des schrägen Schichtens angewendet werden (Abb. 5f). Handelt es sich um eine sehr tiefe Kavität, beispielsweise nach endodontischer Therapie, kann ein Bulkfill-Komposit eingebracht werden (Abb. 7f). Der Aufwand für die Schichttechnik wird damit reduziert. Fließfähiges Bulkfill-Komposit kann vorab alternativ zum fließfähigen Komposit im Rahmen der Schneepflugtechnik eingesetzt werden. Somit ist eine effiziente Nutzung und Kombination der Materialien möglich. Ausarbeitung, Formgebung und Hochglanzpolitur erfolgen auf herkömmliche Art und Weise mittels Skalpells (Nr. 12) (Abb. 7h), Feinkorndiamanten (z.B. Nr. 8889415 010, Nr. 8830L314 012, Komet Gebr. Brasseler, Lemgo, Deutschland), Polierscheibchen (z.B. Sof-Lex Polierscheiben, 3M Deutschland GmbH, Neuss) und eines Mehrschritt-Poliersystems (z.B. Astropol Polierer, Ivoclar Vivadent, Schaan, Lichtenstein).

3. Zusammenfassung

Die Versorgung tiefer knochennaher Defekte stellt die/den Behandler*in vor technisch-operative Herausforderungen. Die Durchführung der R2-Restauration anhand des vorgestellten standardisierten zweiphasigen Verfahrens ermöglicht eine sichere Behandlungsplanung und -durchführung, bei der je nach Schwierigkeitsgrad der klinischen Situation auf flexible Lösungen zurückgegriffen werden kann. Klinische Erfahrung und initiale klinische Evidenz aus bislang noch wenigen Studien führen zu der Annahme, dass glatte und irritationsfreie Komposit-Restaurationsränder an tiefen knochennahen Defekten trotz Missachtung der biologischen Breite vom Parodont toleriert werden können, wenn auf eine suffiziente Hygienisierung mit Interdentalraumbürstchen und eine strukturierte langfristige Nachsorge geachtet wird.

Interessenkonflikte

Clara Muscholl erklärt, dass keine Interessenkonflikte im Sinne der Richtlinien des International Committee of Medical Journal Editors bestehen. Prof. Wolff erhielt in den letzten 5 Jahren Vortragshonorare von der Firma Dentsply Sirona und ist in deren „Restorative Advisory Board“ tätig. Daher besteht hinsichtlich der in diesem Artikel genannten Produkte von Dentsply Sirona ein Interessenkonflikt.

Hinweis

Zu einzelnen Behandlungsschritten, die in diesem Beitrag mit (VIDEO LINK) gekennzeichnet sind, finden Sie unter online-dzz.de die entsprechenden Videosequenzen.

Literatur

1. Bertoldi C, Monari E, Cortellini P, et al.: Clinical and histological reaction of periodontal tissues to subgingival resin composite restorations. Clin Oral Investig 2020; 24: 1001–1011

2. Bresser RA, Gerdolle D, van den Heijkant IA, Sluiter-Pouwels LMA, Cune MS, Gresnigt MMM: Up to 12 years clinical evaluation of 197 partial indirect restorations with deep margin elevation in the posterior region. J Dent 2019; 103227

3. Dibart S, Capri D, Kachouh I, Van Dyke T, Nunn ME. Crown lengthening in mandibular molars: a 5-year retrospective radiographic analysis. J Periodontol 2003; 74: 815–821

4. Dieckmann P, Attin T, Tauböck T. Blutstillungsmittel – Fluch oder Segen für die Adhäsivtechnik? Quintessenz 2018;69: 742–748

5. Dietrich T, Kraemer M, Losche GM, Roulet J: Marginal integrity of large compomer Class II restorations with cervical margins in dentine. J Dent 2000;28: 399–405

6. Dietschi D, Spreafico R: Evidence-based concepts and procedures for bonded inlays and onlays. Part I. Historical perspectives and clinical rationale for a biosubstitutive approach. Int J Esthet Dent 2015; 10: 210–227

7. Ernst CP, Meyer GR, Müller J, Stender E, Ahlers MO, Willershausern B: Depth of cure of LED vs QTH light-curing devices at a distance of 7 mm. J Adhes Dent 2004; 6: 141–150

8. Fabianelli A, Sgarra A, Goracci C, Cantoro A, Pollington S, Ferrari M: Microleakage in class II restorations: open vs closed centripetal build-up technique. Oper Dent 2010; 35: 308–313

9. Felippe LA, Monteiro Junior S, Vieira LC, Araujo E: Reestablishing biologic width with forced eruption. Quintessence Int 2003; 34: 733–738

10. Ferrari M, Koken S, Grandini S, Ferrari Cagidiaco E, Joda T, Discepoli N: Influence of cervical margin relocation (CMR) on periodontal health: 12-month results of a controlled trial. J Dent 2018; 69: 70–76

11. Frankenberger R, Hehn J, Hajtó J, et al.: Effect of proximal box elevation with resin composite on marginal quality of ceramic inlays in vitro. Clin Oral Investig 2013; 17: 177–183

12. Frese C, Wolff D, Jörg SH: Die R2-Technik: zweiphasige direkte Kompositrestauration. Zahnärztliche Mitteilungen 2014; 104: 50–59

13. Frese C, Wolff D, Staehle HJ: Die R2-Technik: zweiphasige direkte Kompositrestauration. Zahnärztl Mitt 2014; 104 (05): 50–59

14. Frese C, Wolff D, Staehle HJ: Proximal box elevation with resin composite and the dogma of biological width: clinical R2-technique and critical review. Oper Dent 2014; 39: 22–31

15. Gargiulo AW, Wentz FM, Orban B: Dimensions and Relations of the Dentogingival Junction in Humans. The Journal of Periodontology 1961; 32: 261–267

16. Gunay H, Seeger A, Tschernitschek H, Geurtsen W: Placement of the preparation line and periodontal health – a prospective 2-year clinical study. Int J Periodontics Restorative Dent 2000; 20: 171–181

17. Juloski J, Köken S, Ferrari M: Cervical margin relocation in indirect adhesive restorations: A literature review. J Prosthodont Res 2018; 62: 273–280

18. Kielbassa AM, Philipp F: Restoring proximal cavities of molars using the proximal box elevation technique: Systematic review and report of a case. Quintessence Int 2015; 46: 751–764

19. Lanning SK, Waldrop TC, Gunsolley JC, Maynard JG: Surgical crown lengthening: evaluation of the biological width. J Periodontol 2003; 74: 468–474

20. Loomans BA, Cardoso MV, Opdam NJ, et al.: Surface roughness of etched composite resin in light of composite repair. J Dent 2011; 39: 499–505

21. Lührs A-K: Nicht nur für Installateure! – Der Einsatz des Teflonbandes in der Zahnheilkunde. Deutsche Zahnärztliche Zeitschrift 2017; 72: 116–132

22. Lührs A-K: Subgingival = suboptimal? Die Proximal Box Elevation zur Therapie tiefer Defekte. Zahnmedizin up2date 2020; 14: 127–143

23. Müller V, Friedl KH, Friedl K, Hahnel S, Handel G, Lang R: Influence of pro-

ximal box elevation technique on marginal integrity of adhesively luted Cerec inlays. Clin Oral Investig 2017; 21: 607–612

24. Nevins M, Skurow HM: The intracrevicular restorative margin, the biologic width, and the maintenance of the gingival margin. Int J Periodontics Restorative Dent 1984; 4: 30–49.

25. Nugala B, Kumar BS, Sahitya S, Krishna PM: Biologic width and its importance in periodontal and restorative dentistry. J Conserv Dent 2012; 15: 12–17

26. Oh SL: Biologic width and crown lengthening: case reports and review. Gen Dent 2010; 58: e200–205

27. Opdam NJ, Roeters JJ, de Boer T, Peschier D, Bronkhorst E: Voids and porosities in class I micropreparations filled with various resin composites. Oper Dent 2003; 28: 9–14

28. Padbury A, Jr., Eber R, Wang HL: Interactions between the gingiva and the margin of restorations. J Clin Periodontol 2003; 30: 379–385

29. Roggendorf MJ, Krämer N, Dippold C, et al.: Effect of proximal box elevation with resin composite on marginal quality of resin composite inlays in vitro. J Dent 2012; 40: 1068–1073

30. Schmidt JC, Sahrmann P, Weiger R, Schmidlin PR, Walter C: Biologic width dimensions – a systematic review. J Clin Periodontol 2013; 40:493–504

31. Spreafico R, Marchesi G, Turco G, et al.: Evaluation of the In Vitro Effects of Cervical Marginal Relocation Using Composite Resins on the Marginal Quality of CAD/CAM Crowns. J Adhes Dent 2016; 18: 355–362

32. Staehle HJ, Frese C, Wolff D: Die zweiphasige direkte Kompositrestauration (R2-Technik). Deutsche Zahnärztliche Zeitschrift 2014; 69: 182–191

33. Tristao GC, Barboza CA, Jr., Rodrigues DM, Barboza EP: Supracrestal gingival tissue measurement in normal periodontium: a human histometric study. Int J Periodontics Restorative Dent 2014; 34: 97–102

34. Veneziani M: Adhesive restorations in the posterior area with subgingival cervical margins: new classification and differentiated treatment approach. Eur J Esthet Dent 2010; 5: 50–76.

35. Wolff D, Schick S, Staehle HJ, Frese C: Novel Microscalpels for Removing Proximal Composite Resin Overhangs on Class II Restorations. Oper Dent 2017; 42: 297–307

36. Zaruba M, Gohring TN, Wegehaupt FJ, Attin T: Influence of a proximal margin elevation technique on marginal adaptation of ceramic inlays. Acta Odontol Scand 2013; 71: 317–324

Foto: Universitätsklinikum Heidelberg

CLARA MUSCHOLL
Poliklinik für Zahnerhaltungskunde,
Universitätsklinikum Heidelberg
Im Neuenheimer Feld 400,
69120 Heidelberg
clara.muscholl@med.uni-heidelberg.de

Foto: Universitätsklinikum Heidelberg

PROF. DR. MED. DENT. DIANA WOLFF
Poliklinik für Zahnerhaltungskunde,
Universitätsklinikum Heidelberg
Im Neuenheimer Feld 400
69120 Heidelberg
diana.wolff@med.uni-heidelberg.de

Autorinnen und Autoren für wissenschaftliche Beiträge gesucht

- Beschäftigen Sie sich mit einem zahnärztlichen Thema besonders intensiv?
- Möchten Sie andere an Ihrem Wissen und Ihren Erfahrungen teilhaben lassen?
- Dann schreiben Sie eine Originalarbeit, einen Übersichtsartikel oder einen Fallbericht für die DZZ – gerne in deutscher Sprache.

Nähere Informationen zum Aufbau eines wissenschaftlichen Beitrags finden Sie unter:
https://www.online-dzz.de/autorengutachter/
Wir beraten Sie gern! Wenn Sie eine Idee für einen wissenschaftlichen Beitrag haben, melden Sie sich gerne bei der DZZ-Schriftleitung. Unsere Kontaktdaten finden Sie auf unserer Webseite unter
https://www.online-dzz.de/redaktion/

Hans Jörg Staehle, Caroline Sekundo

Die Ursprünge dentaler Kunststoffe und Adhäsivtechniken im Licht von Wissenschaft und Politik

Warum Sie diesen Beitrag lesen sollten

Wichtige Meilensteine der Entwicklung dentaler Kunststoffe und Adhäsivtechniken sind bislang unbekannt geblieben oder in Vergessenheit geraten. Diesem Mangel soll der vorliegende Beitrag abhelfen.

Einleitung: In diesem Artikel werden die zahnmedizinisch relevanten Ursprünge von Acrylatkunststoffen und Adhäsivtechniken bis 1955 beleuchtet. Dabei finden neben technischen und klinischen Aspekten auch politische Rahmenbedingungen – einschließlich gesundheits- und standespolitischer Art – besondere Berücksichtigung.

Material und Methode: Literaturrecherche in digitalen Medien sowie händische Durchsichten.

Ergebnisse: Die Pionierarbeiten der Acrylat- und Adhäsionsforschung reichen in die zweite Hälfte des 19. Jahrhunderts und in die erste Hälfte des 20. Jahrhunderts zurück. Sie waren nicht nur von Erfolgen, sondern auch von zahlreichen Rückschlägen begleitet. Eine für die zahnärztliche Prothetik besonders wichtige Ära der extraoral gefertigten Werkstücke lag zwischen 1930 und 1940. Ihr folgte zwischen 1940 und 1950 eine für die Zahnerhaltungskunde bedeutsame Epoche der intraoral verarbeitbaren Materialien. Das Jahr 1949 war der Ausgangspunkt für die kunststoffbasierte adhäsive Zahnheilkunde. In dieses Jahr fällt zum einen die Vermarktung eines – anfangs nicht sehr erfolgreichen – Kunststoff-Sealers auf Glycerophosphorsäurebasis und zum anderen die – zunächst wenig beachtete – Entdeckung, dass Säureätzung von Zahnschmelz (mit Salpetersäure) eine Adhäsionssteigerung zu dünnen Kunststoff-Filmen auf Acrylatbasis bewirkt. Sechs Jahre später (1955) wurde gezeigt, dass sich durch Säureätzung von Zahnschmelz (mit Phosphorsäure) eine Adhäsionsverbesserung auch zu dickeren Kunststoffmassen erreichen lässt. Die Forschungsarbeiten wurden durch die besonderen Umstände in jener Zeit – einschließlich Devisen- und Rohstoffknappheit – vor, während und nach dem Zweiten Weltkrieg beeinflusst. Hinzu kam in Deutschland unter anderem der Standesdualismus zwischen der teilweise stark verfeindeten akademischen Zahnärzte- und der handwerklichen Dentistenschaft, durch den kooperatives Handeln erschwert wurde.

Diskussion und Schlussfolgerung: Mit der Einführung dentaler Kunststoffe war unter anderem die Absicht verbunden, ressourcenschonende, kostengünstige und von Patienten gut akzeptierte Materialien und Techniken zur Verfügung zu stellen. Bis Kunststoffe zu Repräsentanten einer heute als „frugale Zahnmedizin“ bezeichneten Richtung werden konnten, waren zahlreiche wissenschaftliche Leistungen zu erbringen und gleichzeitig vielerlei zeitbedingte politische Hürden zu überwinden. Einige der vor 1955 gemachten Entdeckungen sind bislang in der Literatur unvollständig oder überhaupt nicht beschrieben. Die Kenntnis dieser Entdeckungen kann zu einem besseren historischen Verständnis der adhäsiven Zahnheilkunde beitragen.

Schlüsselwörter: adhäsive Zahnheilkunde; dentale Kunststoffe; Geschichte; Haftung von Acrylaten auf Zahnschmelz

Poliklinik für Zahnerhaltungskunde, MZK-Klinik, Universitätsklinikum Heidelberg: Prof. Dr. Dr. Hans Jörg Staehle, Dr. Caroline Sekundo
Zitierweise: Staehle HJ, Sekundo C: Die Ursprünge dentaler Kunststoffe und Adhäsivtechniken im Licht von Wissenschaft und Politik. Dtsch Zahnärztl Z 2022; 77: 255–267
Peer-reviewed article: eingereicht: 11.10.2021, akzeptiert: 04.11.2021
DOI.org/10.53180/dzz.2022.0021

The origins of dental acrylates and adhesive techniques in the light of scientific and political frameworks

Introduction: This article sheds light on the origins of acrylates and adhesive techniques that are relevant to dentistry up to 1955. In addition to technical and clinical aspects, political frameworks (including health care and professional conditions) are given special consideration.

Materials and methods: Literature search on the basis of digital databases as well as manual searches.

Results: The pioneering work in acrylate and adhesion research goes back to the second half of the 19th century and the first half of the 20th century. It was not only accompanied by successes, but also by numerous setbacks. A particularly important era for dental prosthetics was between 1930 and 1940 (extra-orally manufactured workpieces). It was followed between 1940 and 1950 by a period that was important for conservative dentistry (materials that can be processed intraorally). The year 1949 was the starting point for acrylate-based adhesive dentistry. This year, firstly, an (initially not very successful) plastic sealer based on glycerophosphoric acid was marketed and, secondly, the (initially little noticed) discovery that acid etching of enamel (with nitric acid) increases the adhesion to thin plastic films on an acrylate basis took place. Six years later (1955) it was shown that acid etching of enamel (with phosphoric acid) can also improve the adhesion to thicker acrylate masses. The research was influenced by the particular circumstances of the time (including foreign exchange and raw material shortages) before, during and after the Second World War. In addition, there was, among other things, a dualism between academic dentists and artisan dentists (with no university degree) in Germany, some of which were very hostile towards each other, which made cooperation more difficult.

Discussion and conclusion: With the introduction of dental acrylates, the intention was, among other things, to provide resource-saving, inexpensive materials and techniques that are well accepted by patients. Before these could become representatives of what is now known as "frugal dentistry", numerous scientific achievements had to be reached and at the same time a variety of time-related political hurdles had to be overcome. Some of the discoveries made before 1955 are incomplete or not described at all in the literature. Knowledge of these discoveries can contribute to a better historical understanding of adhesive dentistry.

Keywords: adhesive dentistry; dental acrylics; history; adhesion of acrylics to dental enamel

1. Einleitung

Lange Zeit wurde in der Literatur die Auffassung vertreten, dass die adhäsive Zahnheilkunde im Jahr 1955 entstand, als der Chemiker und Zahnarzt Michael G. Buonocore über klinische Versuche berichtete, in denen sich eine deutliche Steigerung der Adhäsion zwischen Kunstoffen auf Acrylatbasis und säuregeätztem Zahnschmelz im Sinne einer mikromechanischen Verzahnung gezeigt hatte [15]. Etwa zur gleichen Zeit beschäftigte sich der Zahnarzt Rafael L. Bowen mit der Weiterentwicklung von dentalen Restaurationsmaterialien auf Acrylatbasis [11], was ebenfalls als Meilenstein anzusehen ist. Allerdings ist die adhäsive Zahnheilkunde mit praxisgerechten Kunststoffen nicht plötzlich entstanden [44]. Es gab bereits vorher Entwicklungen und Beobachtungen dazu, über die bis heute wenig bekannt ist. Der vorliegende Artikel soll dazu beitragen, die Datenlage für die Zeit bis einschließlich 1955 zu präzisieren. Er basiert auf einer im Jahr 2021 im Journal of Adhesive Dentistry erschienenen Arbeit von Staehle und Sekundo [76], die für die vorliegende Arbeit durch eine Beschreibung einzelner gesundheits- und standespolitischer Vorgänge im Deutschland der 1940er-Jahre modifiziert und ergänzt wurde.

2. Material und Methode

Einzelheiten zur Literaturrecherche in digitalen Medien sowie aufgrund händischer Durchsichten finden sich bei Staehle und Sekundo [76]. Das dort aufgeführte Literaturverzeichnis wurde für die vorliegende Arbeit durch weitere Recherchen ergänzt, die sich insbesondere auf gesundheits- und standespolitische Vorgänge bezogen.

3. Ergebnisse

Die Ergebnisse der im Jahr 2021 publizierten Literaturrecherche bezogen sich auf 76 Quellen (zuzüglich eines Zitats zur statistischen Auswertung). Aufgrund der ergänzenden Recherche beruhen die folgenden Ausführungen auf insgesamt 85 Quellenangaben.

3.1 Ursprünge acrylatbasierter Kunststoffe für allgemeine Zwecke

Das Ausgangsprodukt der Acrylate, die Acrylsäure, wurde 1843 von dem Chemiker Josef Redtenbacher entdeckt [59]. 1865 beschäftigten sich die Chemiker Edward Frankland und Baldwin Francis Duppa mit der Methacrylsäure [24]. Über die Umwandlung der flüssigen Methacrylsäure zu einer festen harzigen Substanz berichteten 1877 Rudolph Fittig und Ludwig Paul [23]. 1880 stellte der Chemiker Georg Wilhelm August Kahlbaum erstmals den polymeren Acrylsäuremethylester her (zit. n. [2]).

Jahr	Vorgänge	Namen und Quellen
1843	Entdeckung der Acrylsäure	Josef Redtenbacher, Chemiker [59]
1865	Entdeckung der Methacrylsäure	Edward Frankland und Baldwin Francis Duppa, Chemiker [24]
1877	Entdeckung der Umwandlung von flüssiger Methacrylsäure zu einer harzigen Substanz	Rudolf Fittig und Ludwig Paul, Chemiker [23]
1880	Studien über das Erstarrungsverhalten von Acrylsäuremethylester und Entdeckung der Lichtpolymerisation	Wilhelm August Kahlbaum, Chemiker [2, 33, 83]
1901	Untersuchungen über die Verfestigungsprozesse von Acrylsäuremethyl- und Acrylsäureäthylester	Otto Röhm, Chemiker [63]
1920	Begründung der Polymerchemie	Hermann Staudinger, Chemiker [78]
1928	Synthese von Methylmethacrylat (MMA) zu Polymethylmethacrylat (PMMA)	Walter Bauer, Chemiker [3]
1933	Herstellung von PMMA-Scheiben	Otto Röhm, Chemiker [62]

Tabelle 1 Etappen zur Entwicklung und Anwendung von Kunststoffen auf Acrylatbasis für allgemeine Zwecke von 1843 bis 1933

Er entdeckte, dass sich dieser flüssige Ester, der nach einigen Monaten Lagerung eine gallertige Gestalt annahm, durch Einwirkung sowohl von Hitze als auch von Licht verfestigen ließ. Wurde die Flüssigkeit unter Verwendung eines Glasprismas direktem Sonnenlicht ausgesetzt, setzte die Erstarrung bereits nach einigen Stunden ein, um nach einigen Tagen in eine vollständige Aushärtung überzugehen [33, 83].

1901 legte der Chemiker Otto Röhm eine Dissertationsschrift vor, in der er Verfestigungsprozesse von Acrylsäureestern näher untersuchte [63]. Die Grundlage für das bessere Verständnis solcher Vorgänge bildete die von dem Chemiker Hermann Staudinger initiierte Polymerchemie [78]. In den 1920er- und 1930er-Jahren wurde von verschiedenen Seiten an der Weiterentwicklung der Acrylate und ihrer industriellen Verwertung gearbeitet. Dabei ging es u.a. darum, Methacrylsäure zu synthetisieren und mit Methanol zu der farblosen Flüssigkeit Methylmethacrylat (MMA) zu verestern, die in großen Mengen als Ausgangsstoff für die Herstellung von festen Stoffen diente, z.B. Polymethylmethacrylat (PMMA). Die Entwicklung trieben Forscher in Industrieunternehmen verschiedener Länder voran, unter anderem die Chemiker Walter Bauer und Otto Röhm in den Chemiefabriken Röhm & Haas Darmstadt, der Chemiker Hans Fikentscher bei der I.G. Ludwigshafen (BASF), der Chemiker Claus Heuck bei der I.G. Leverkusen und der Chemiker John William Croom Crawford bei den Imperial Chemical Industries Ltd. (ICI) in London. Die Forschungen verliefen teilweise spannungsreich, und es kam auch zu inner- und außerbetrieblichen Auseinandersetzungen und Arrangements betreffend Urheberschaften und Patente, wie einer Publikation von Walter Bauer aus dem Jahr 1948 [2] sowie einer 6-teiligen Abhandlung von Markus Weber und Guido Deußing aus dem Jahr 2018 [83] zu entnehmen ist. Demnach ließ sich der bei Röhm & Haas beschäftigte Chemiker Walter Bauer zahlreiche Ergebnisse seiner Acrylatforschung patentieren, unter anderem die Synthese von MMA zu PMMA, die später unter dem Namen Plexiglas – von anderen Herstellern Perspex, Lucite und Acrylite genannt – vermarktet wurde. Die Schutzrechte dafür erhielt Röhm & Haas 1928, als Erfinder wurde Walter Bauer genannt [2, 3]. Der Chemiker und Firmenchef von Röhm & Haas, Otto Röhm, goss den Werkstoff 1933 zur ersten Acrylglas-Scheibe und ließ sich diese Verarbeitung auf seinen Namen patentieren [62]. Die Etappen sind in Tabelle 1 zusammengefasst. Kunststoffe auf Acrylatbasis fanden später zahlreiche Anwendungsfelder, unter ihnen auch für zahntechnische und zahnmedizinische Zwecke.

3.2 Ursprünge acrylatbasierter Kunststoffe für die zahnärztliche Prothetik

Walter Bauer wurde 1930 und 1935 als Erfinder für Patente genannt, die eine Verwendung von PMMA für zahnmedizinische Zwecke in Form zahntechnischer Artikel erlaubten [4, 61]. Bauer hat somit die Kunststoffe auf PMMA-Basis in die Zahnmedizin eingeführt. Zunächst wurden die Materialien als polymerisierte, bereits ausgehärtete Formlinge für Zahnprothesen, künstliche Gaumen, künstliche Zähne usw. angeboten, die – ähnlich wie Kautschuk oder Zelluloid durch Hitze und Druck in ihrer Gestalt verändert werden konnten (= Trockenverfahren) [84]. 1935 wurde ein PMMA-Kunststoff mit einer Injektionsvorrichtung aus einem erhitzbaren Behältnis mit dem Handelsnamen Kallodent (Imperial Chemical Industries Ltd.) in England angeboten [58]. In Deutschland wurden ähnliche Präparate farblos und zahnfleischfarben unter dem Namen Gingivist und Heliodon vertrieben [2].

1936 wurde die „trockene“ Verarbeitungstechnik durch das von dem Zahntechniker Gottfried Roth

erfundene „Nassverfahren“ (zit. n. [51]) abgelöst. Dabei wurden PMMA-Polymer (Pulver) und MMA-Monomer (Flüssigkeit) zusammen mit Katalysatoren (z.B. Benzoylperoxid) eingesetzt. Die plastisch verformbaren Massen wurden in eine Form gepresst und für mindestens 30 Minuten in kochendem Wasser ausgehärtet („Heißpolymerisation“). Dieses Verfahren wurde von der Firma Kulzer 1936 patentiert und unter den Marken Paladon (für Prothesen) und Palapont (für Kronen und Brücken) in die Zahnheilkunde eingeführt [37]. In den USA wurde es unter dem Produktnamen Vernonite (Vernon-Benshoff Co.) vertrieben [2, 55, 64, 71]. Da das flüssige MMA schon bei Lichteinwirkung oder schwacher Erwärmung zur Polymerisation neigte, also in gewisser Weise zwar sehr langsam, aber doch „selbst“ härtete, wurden ihm später Stabilisatoren zugesetzt.

3.3 Ursprünge acrylatbasierter Kunststoffe auch für die konservierende Zahnmedizin

Erste Schritte zur Entwicklung licht-, selbst- und dualhärtender Kunststoffe in der konservierenden Zahnheilkunde waren vor allem die Forschungsarbeiten des handwerklichen Dentisten Ernst Schnebel in der zweiten Hälfte der 1930er-Jahre. In einer Patentschrift von 1940 [68] legte Schnebel folgende Entdeckungen zur Anwendung unter den Bedingungen in der Mundhöhle offen:

Einführung der UV-Lichtpolymerisation in die Zahnmedizin

Schnebel konstruierte ein mit Abschirmungen versehenes, im Mund anwendbares UV-Lichtgerät, das teilweise mit speziellen Metallspiegeln auf die im Mund zu erhärtenden Zahnfüllungen auf Acrylatbasis fokussiert werden konnte. Falls zur Beschleunigung der Polymerisation eine zusätzliche, dosierbare Wärmeeinwirkung erfolgen sollte, gab er dazu Infrarotstrahler an. Er erklärte dazu: „Die Einwirkung der verschiedenen Energieformen, darunter auch der UV-Strahlen, auf Kunstharze ist unter rein chemischen und physikalischen Gesichtspunkten schon beschrieben worden. Eine Behandlung von Kunststoffen im Mund mit UV-Strahlen oder einem Gemisch von UV- und Wärmestrahlen zur Herstellung von Zahnersatzteilen war jedoch bisher unbekannt“.

Kompositionen aus Kunststoffen und Füllstoffen

Schnebel empfahl in seiner Patentschrift von 1940 die Zugabe von „harten Mineralstoffen“ zu Kunststoffen auf Acrylatbasis, um die „Härte“ und die „Abreibbeständigkeit“ zu erhöhen.

Einführung von speziellen Aminverbindungen zur chemischen Lichtpolymerisation bei niedrigeren Temperaturen

Erstmals gelang es Schnebel, durch die Einführung von tertiären Aminen eine intraorale Polymerisation von Kunststoffen auf Acrylatbasis bei niedrigeren Temperaturen – auch ohne UV-Licht – zu erzeugen (schnelle Selbsthärtung bzw. Autopolymerisation).

Dualhärtung

In der Patentschrift ging Schnebel auch auf die Möglichkeit ein, Kunststoffe auf Acrylatbasis sowohl durch Zugabe chemischer Substanzen als auch durch UV-Licht zu polymerisieren, und beschrieb damit erstmals das Prinzip der Dualhärtung.

Einflussnahme auf die Sauerstoff-Inhibitionsschicht

Auch zur praktischen Vorgehensweise beim Einbringen und Erhärten von Kunststofffüllungen äußerte sich Schnebel und empfahl unter anderem die Bedeckung mit einem Schutzfilm aus durchsichtigem Kunststoff: „So schützt er beispielsweise die noch weiche Füllung vor Feuchtigkeit und vor dem Zutritt von Luftsauerstoff. Durch das Fernhalten des Luftsauerstoffs wird die Polymerisation beschleunigt“.

Intraorale Verbindung verschiedener Kunststoffmassen

Schnebel stellte in seinem Patent 1940 die intraorale Verbindung verschiedener Kunststoffmassen miteinander vor, was sich zum Beispiel beim Einsetzen („Zementieren“) von Einlagefüllgen und Kronen nutzen lasse. Somit geht auf ihn nicht nur die Idee der Befestigungskunstoffe zurück, sondern er legte auch den Grundstein für die von ihm 1942 näher beschriebenen intraoralen Reparaturrestaurationen auf Kunststoffbasis [67].

1941 ergänzte und präzisierte Schnebel seine Entdeckungen zur Wirkung tertiärer Amine als Polymerisationsbeschleuniger zusammen mit Erich Czapp und Anna Gölz in einem weiteren Patent [19]. Der Dentist Karl Helbig machte im selben Jahr Schnebels Versuche mit UV-Lichtbestrahlung, Wärmeeinwirkung und Zugabe chemischer Substanzen der Öffentlichkeit zugänglich [31]. Er verwies dabei unter anderem auf das geringe Angebot von UV-Lichtgeräten, was einer Verbreitung dieses Polymerisationswegs in Praxen noch entgegenstehe.

Exkurs: Würdigung Schnebels durch Dentisten- und Zahnärzteschaft

Schnebel war Leiter der „Hauptprüfstelle und des Versuchslaboratoriums“ des Reichsverbands Deutscher Dentisten (RDD). Als handwerklicher Dentist hatte er gegenüber der akademischen Zahnärzteschaft keinen einfachen Stand. So sah sich noch 1941 Friedrich Schönbeck, Leiter des Materialprüfungsamts und Professor am zahnärztlichen Universitätsinstitut in Berlin, veranlasst, die Bedeutung von Schnebels Aktivitäten zu relativieren und in die Nähe „bewusster Propaganda“ [69] zu rücken. Er schrieb in der Deutschen Zahnärztlichen Wochenschrift, dem offiziellen Organ der Deutschen Gesellschaft für Zahn-, Mund- und Kieferheilkunde (DGZMK), dass er Schnebels „sicherlich sehr mühevolle Arbeiten“ zwar anerkenne, sie aber nicht unbedingt als „wissenschaftliche Tat“ bezeichnen wolle [69].

Als Schnebel 1942 überraschend im Alter von 61 Jahren starb, wurden seine Arbeiten von der Dentistenschaft als bahnbrechender Beitrag zur Entwicklung kostengünstiger und ressourcenschonender Dentalmaterialien gewürdigt. Dies war besonders vor dem Hintergrund der damals herrschenden Devisen- und Werkstoffknappheit, die die zahnmedizinische Versorgung empfindlich trafen,

von großer gesundheitspolitischer Bedeutung. Schnebel war insofern auch ein Pionier der frugalen Zahnmedizin [77]. Er wurde in zahlreichen Artikeln der dentistischen Presse hoch geehrt. Von der Dentistenschaft, die mit seinem Tod einen auch für ihre weitere Daseinsberechtigung sehr wichtigen Repräsentanten und Mitstreiter verloren hatte, wurde eine „Ernst-Schnebel-Gedenkfeier“ abgehalten; sein Versuchslabor wurde in „Ernst-Schnebel-Institut“ umbenannt, und es wurde eine „Ernst-Schnebel-Plakette“ in Anerkennung und Würdigung seiner Verdienste auf dem Gebiet der Kunststoffe für Personen mit überragenden Leistungen eingeführt [7, 8, 48, 57].

Die zahnärztliche Presse reagierte hingegen wesentlich zurückhaltender auf den Tod Schnebels. In den Zahnärztlichen Mitteilungen (ZM), dem offiziellen Organ der Deutschen Zahnärzteschaft, fand sich 1942 lediglich eine kurze Mitteilung unter der Rubrik „Personalia“, aus der hervorging, dass Schnebels Tod eine „bedauerliche“ Lücke reiße [49]. Es dauerte mehrere Jahrzehnte, bis sein Name in einer Rubrik der Zahnärztlichen Mitteilungen (zm) mit dem Titel „Porträts und Profile“ wieder genannt wurde [80].

Von 1942 bis in die Zeit nach dem Zweiten Weltkrieg wurde es ruhig um Schnebels Dentalkunststoffe. Erst Ende der 1940er-Jahre rückten sie wieder ins Blickfeld allerdings weniger der deutschen Zahnärzteschaft, die Schnebel den „Makel“, ein Dentist gewesen zu sein, offenbar noch nicht ganz verziehen hatte, sondern anderer Einrichtungen. Über den Inhalt der Forschungsarbeiten, die noch von Schnebel durchgeführt und nach seinem Tod von einigen seiner Kollegen fortgesetzt worden waren, findet sich 1949 ein Bericht aus der Schweiz, und zwar von Max Stocklin in der Schweizerischen Monatsschrift für Zahnheilkunde: „Schnebel hat also versucht, die normalen Akrylate mittels Ultraviolett-Strahlen zu härten. Er konstruierte dazu einen Miniatur-Quarzbrenner, der im Kopf einer fingerdicken, gebogenen Glasröhre eingebaut war. Er wollte auf diese Weise das Ultraviolett-Licht an allen Stellen des Mundes zugänglich machen“ [79]. Die Methode war Stocklin zufolge allerdings klinisch nicht gut einsetzbar, da die Polymerisation noch zu lange gedauert habe, „die Abhärtung erfolgte nicht in der nützlichen Frist“. Auch Versuche, bei erhöhten Temperaturen (z.B. mit „Wärmematrizen“) die Erhärtung im Mund zu beschleunigen, hätten sich als nicht praktikabel erweisen. Deshalb habe Schnebel ersatzweise nach chemischen Katalysatoren gesucht, die schon bei den Temperaturen der Mundhöhle die Polymerisation einleiteten. Die neu dafür verwendeten Zusätze (tertiäre aromatische Amine) waren allerdings noch nicht hinreichend auf ihre Eigenschaften (Toxizität, Verfärbungen usw.) geprüft. Gleichwohl wurden die Entdeckungen Schnebels offenbar auch von der Industrie aufgegriffen. Stocklin berichtete dazu: „Im Auftrag der Firma Kulzer wurden mit dem Material Tierversuche an Hunden, Kaninchen und Froschzungen durchgeführt, und Dentist [sic.] Büche machte seine Versuche am Patienten. Leider ist durch den Krieg die ganze Kartothek verlorengegangen. Die restlichen relativ kleinen Mengen Versuchsmaterial wurden in die Schweiz gebracht, und mit den Versuchen mußte [sic.] mit kleinsten Quantitäten wieder von vorne begonnen werden. Viele Hunderte von Arbeiten, sowohl in vitro als auch an Patienten, zeigten verblüffende Anfangserfolge, doch leider stellten sich später zum Teil sehr starke Verfärbungen ein. Auch die Oberfläche der Füllungen zeigte mit der Zeit Porositäten“ [79].

Die zweite Hälfte der 1930er- und die erste Hälfte der 1940er-Jahre waren somit durch viele Versuche geprägt, Kunststoffe intraoral so zu polymerisieren, dass ihr Einsatz möglich wurde. Dies ergibt sich vorwiegend aus der zitierten Sekundärliteratur, Primärliteratur steht kaum zur Verfügung. Schnebel hat über seine bahnbrechenden Forschungsarbeiten keine Originalarbeiten in wissenschaftlichen Journalen veröffentlicht. Darüber hinaus scheint im und nach dem Zweiten Weltkrieg Archivmaterial verlorengegangen zu sein. Letztlich ist dennoch festzuhalten, dass Schnebel durch die Nutzung von Benzoylperoxid im PMMA-Pulver und die Zugabe von tertiären aromatischen Aminen zur MMA-Flüssigkeit das erste schnellhärtende „Autopolymerisat“ bzw. „Kaltpolymerisat“ auf PMMA-Basis erfunden hat.

Bereits 1942 berichtete Alfred Deppe über die klinische Anwendung dieser neuen Materialien (siehe unten). S. A. Leader zufolge war das Entscheidende an der Entdeckung Schnebels nicht die bereits bekannte Zugabe von Benzoylperoxid zum Pulver, sondern die Zugabe von tertiären aromatischen Aminen. Denn das habe erstmals die Kaltpolymerisation erlaubt [38].

Nach Angaben von S. A. Leader (1948) [38], John W. McClean (1950) [42], WM. L. McCracken (1951), [40], Björn Hedegard (1955) [30], Floyd A. Peyton (1981) [55] und John F. Glenn (1982) [25] wurde auf internationaler Ebene erst 1947 über diese Entdeckungen informiert, und zwar nicht, wie sonst üblich, in der zahnmedizinischen Fachliteratur, sondern in einer von L. M. Blumenthal verfassten Verlautbarung des Amts der amerikanischen Militärregierung (Office of Military Government for Germany U. S.), der höchsten Verwaltungseinrichtung der amerikanischen Besatzungszone in Deutschland [9]. Da dieser Bericht der Field Information Agency, Technical (FIAT) mit dem Titel „Recent German developments in the field of dental resins„ von zahnmedizinhistorischem Interesse ist, soll er an dieser Stelle näher erläutert werden: Blumenthal suchte nach dem Zweiten Weltkrieg im militärisch besetzten Deutschland die Firma Degussa (Frankfurt) und ihre Tochterfirma Kulzer (Friedrichsort im Taunus) auf und holte dort vom Leitungspersonal Auskünfte ein. Im FIAT-Bericht wies er darauf hin, dass die Herstellung des ersten selbsthärtenden („self-hardening„) Acrylats (Palapont S. H.) auf die Entdeckung von E. Schnebel zurückgehe. Zu den frühen Quellen ab dem Jahr 1939 schrieb er: „Very little has been published on the subject except for the information contained in war time patent applications and the patents granted to Kulzer & Co on the basis of those applications (cf. D.R.P. applications D. 85578-IV c/39 C, 7/29/41; French 88, 3679, 3/19/43; Swiss G 74, 466, 7/25/42; Swedish 3.896, 6/7/42; etc.).

The product has never been manufactured except on an experimental scale.“ Während man zuvor versucht habe, die Polymerisation des Kunststoffs durch Hitze in Gang zu setzen, zum Beispiel durch Einpressen eines elektrisch erhitzten Spatels, durch den Einsatz eines erhitzten Luftbläsers oder durch Bestrahlung mit einer Infrarotlampe, sei die Erhärtung durch die Zugabe tertiärer Amine bei wesentlich niedrigeren Temperaturen möglich geworden. Die Adhäsion von Palapont S.H. an Dentin sei mechanischer Natur und müsse durch Erzeugung von Furchen verbessert werden. Es sei damals auch bereits erwogen worden, Acrylatkunststoffe durch Zugabe von anorganischen Füllstoffen wie Quarzpulver und Glaswolle (Glasfasern) verschleißfester zu machen, allerdings habe es dazu keine Studien gegeben: „An investigation of the effect of fillers on the mechanical properties of the material was planned, but never actually carried out“.

Thomas M. Schulein wies unter Zitierung einer Arbeit von H. D. Coy aus dem Jahr 1957 [17] darauf hin, dass acrylbasierte Kunststoffe für direkte Füllungen erst 1947 in den USA bekannt geworden seien [70]. 1949 wurde das Präparat „Rapid-Palodont“ durch die Firma Kulzer auf den Markt gebracht. Es zählte zu den ersten dieser Materialgruppe. Stocklin berichtete 1949 über weitere Präparate wie Filcryl (Portland Plastics Ltd.) und Hesacryl (Schönenwerd) [79]. Hedegard nannte zusätzlich sowohl für konservierende als auch für prothetische Anwendungen zahlreiche Präparate, wie Athermoplast V 10 (Athermoplast Products, Inc.), Simplex Pentocryl (ohne Firmenangabe), Palavit (Kulzer), Palatex (Rockland Dental Co.), Swebond (Svedia Dentalidustri AB), Dentafil (Dental Fillings, Lts.), Autodent (ohne Firmenangabe), Polyplast (ohne Firmenangabe), Swedon (Svedia Dental-Industri), Kadon (L. D. Caulk Co.), Plastofilling (Plastodent, Inc.), Fastcrown (Acralite Company, Inc.) und Replica (Cosmos Dental Products, Inc.) [30]. McCracken ergänzte die Liste selbsthärtender Kunststoffe für prothetische Zwecke um die Produkte Coldpac (Motloid Company, Inc.), NuSet (J. Yates Dental MfG. Co.), Acralite 88 (Acralite Company, Inc.) und DuzAll (Coralite Dental Products Co.) [40]. Bei Leinfelder und Talyor finden sich zusätzlich noch die Produkte Ames (The W.V-B Ames Co.), Texton (S.S. White dental Mfg. Co.) und Vitafilling (Vitaliner Co.) [39]. Auch das Präparat Sevriton (Amalgamated Dental Company/DeTrey), das einen neuen, von dem Chemiker Oskar Hagger entwickelten Polymerisationskatalysator auf der Basis von Sulfinsäure enthielt [26], kam in diesen Jahren auf den Markt [28]. Insgesamt wurden somit in kürzester Zeit weit über 20 Kaltpolymerisate für verschiedene dentale Anwendungsbereiche angeboten.

3.4 Kunststofffüllungen auf Acrylatbasis

1941 berichtete unter anderem der Zahnarzt Helmut Haußmann über indirekte (laborgefertigte) Kunststoff-Einlage-Füllungen aus dem Präparat Hekodent [29]. Im Februar 1942 veröffentlichte der Zahnarzt Alfred Deppe eine Arbeit über direkt eingebrachte und im Mund schnell erhärtende Kunststofffüllungen aus einem selbstpolymerisierenden Kunststoff der Firma Kulzer, der damals vorerst nur für Versuchszwecke zur Verfügung stand [21]. Deppe würdigte die Anstrengungen seines Dentistenkollegen Schnebel und konstatierte in seiner Publikation: „Der Pionierarbeit des Herrn Schnebel ist es zu verdanken, daß jetzt Kunststoffe nach dem Naßverfahren der Firma Kulzer selbsthärtend hergestellt werden können. In Fortführung dieser Arbeiten durch die Industrie ist es nun erstmalig gelungen, selbsthärtende Kunststoffe nach dem Naßverfahren, wie Paladon und Palapont, herzustellen, die sich nicht mehr verfärben.“ Erste praktische Erfahrungen mit direkten Kunststofffüllungen wurden von Deppe als vielversprechend beschrieben. Zum technischen Vorgehen gab Deppe an, dass nach der Zahnpräparation die Kavitätenwände zunächst durch eine Art „Sealing“ mit monomerer Acrylatflüssigkeit vorbereitet und dabei „leicht ausgewischt“ werden sollten. Dies bewirke neben einer Desinfektion eine „besonders gute“ Adaptation zwischen der Zahnhartsubstanz und dem anschließend aufzubringenden plastisch verarbeitbaren, schnellhärtenden Kunststoff. Auch wenn eine Adhäsion mit den von ihm verwendeten Materialien und Techniken kaum gelingen konnte, war er doch der Erste, der den Versuch einer adaptationsfördernden Kavitätentouchierung auf Kunststoffbasis in der Literatur erwähnte.

In der Publikation Deppes finden sich keine Daten über die Zahl der so behandelten Zähne. Es ist auch nicht bekannt, welche Kavitätenklassen er versorgte. Er schrieb lediglich: „Meine bisherige praktische Erfahrung und die von mir dazu durchgeführten Kontrollversuche haben jedoch gezeigt, daß in keinem Fall klinisch eine Reizung der Pulpa erfolgte. Die Vitalität der Pulpa blieb bei allen Versuchen in der seitherigen allerdings noch kurzen Beobachtungszeit von vier Monaten voll erhalten. Wenn schon bei den Backenzähnen die neuen Kunststoffe an Stelle der seither üblichen Amalgame einen wesentlichen Fortschritt darstellen, so ist im Frontzahngebiet die absolute Reizlosigkeit des neuen Materials sein wichtigster Vorteil gegenüber der bekannten Pulpengiftigkeit der Silikatzemente, die sich außerdem früher oder später doch auswaschen und verfärben.“ Auch wenn er einräumte, erst über Erfahrungen von einigen Monaten (also seit 1941) zu verfügen, schrieb er in der Zusammenfassung: „Meine bisherigen Versuche und Erfahrungen mit dem Versuchsmaterial der nichtverfärbenden und selbsthärtenden Kunststoffe haben erwiesen, daß diese neuen Werkstoffe, die vorläufig fabrikationsmäßig noch nicht hergestellt werden können und darum im Dental-Handel noch nicht erhältlich sind, gegenüber allen bisherigen Kunststoffen ganz wesentliche Vorzüge besitzen, die ihre weiteste Anwendung auf den verschiedensten Gebieten unseres Faches ermöglichen werden. Hoffen wir, daß die jetzigen Schwierigkeiten der Industrie in absehbarer Zeit überwunden werden können, so daß dieses neue Material recht bald der Zahnheilkunde zur Verfügung steht“ [21]. Damit war Deppe auch der Erste, der neben einem „Sealing“ auf Acrylatbasis zur besseren Adaptation des Interfaces zwischen Kunststoff und Zahnhart-

substanzen die Herstellung von direkt eingebrachten, schnellhärtenden Kunststofffüllungen beschrieb.

Über die Erfahrungen des von Stocklin erwähnten Dentisten Adolf Büche mit derartigen Kunststoffen (siehe oben) gibt es nur vage Hinweise [48]. Konkretere Ergebnisse lieferte hingegen der in einem Lehrbuch von Ernst Sauerwein noch 1985 genannte US-amerikanische Zahnarzt Fred A. Slack, der schon 1939 Erfahrungen mit Füllungen auf allerdings nicht selbsthärtendem Acrylatbasis gesammelt hatte [66]. Dazu existiert eine 1943 erschienene Publikation von Slack [72], die aus medizinhistorischen und -ethischen Gründen von besonderer Bedeutung erscheint und deshalb hier ebenfalls näher beschrieben werden soll. Slack verwendete die seinerzeit üblichen Prothesenkunststoffe aus Acrylat auch für direkte Füllungen. Er vermischte Pulver und Flüssigkeit zu einer zementartigen Masse, die sich unter den Bedingungen in der Mundhöhle (keine ausreichend starke Druck- und Hitzeeinwirkung) nur extrem langsam verfestigte. Es kam dabei nicht zu einer echten, durchgehenden Polymerisation. Seine ersten Experimente mit solchen Füllungen machte er eigenen Angaben zufolge im Mai 1939 bei einer minderjährigen Patientin (17 Jahre) mit Anzeichen einer körperlichen und psychischen Erkrankung, die sich in Bluthochdruck, Nervosität, Angst und fehlender Kooperation geäußert habe. Alle ihre Zähne seien vital, aber kariös gewesen. Die Familie, der Arzt, der Verlobte und die Patientin selbst (vgl. die Reihenfolge der Nennung) hätten eine Extraktion aller Zähne und die nachfolgende Herstellung von Totalprothesen gewünscht. Der Patientin und ihrer Familie sei ein Behandlungsexperiment mit Füllungen aus unterschiedlichen Materialien einschließlich der bislang für solche Zwecke nicht verwendeten Acrylkunststoffe vorgeschlagen worden. Nach Einwilligung seien im selben Monat unter Lokalanästhesie und Vollnarkose Zahnfüllungen eingebracht worden, darunter auch sechs direkte Füllungen aus Acrylkunststoff. An welchen Zähnen bzw. Zahnflächen dies der Fall war, geht aus der Publikation nicht hervor. Slack schrieb, dass das Experiment nicht gut verlaufen sei. Einige Füllungen seien schon während der (langen) Härtungszeit locker geworden, einige habe man gleich austauschen müssen. Aber zwei seien nach erstem Anschein erfolgreich gewesen. Schmerzen, die auf eine Pulpaschädigungen hingewiesen hätten, seien nicht aufgetreten. Schon sechs Monate später habe man sich aufgrund des „mentalen Zustandes“ [72] der Patientin entschlossen, alle Zähne zu ziehen, darunter auch die beiden erfolgreich behandelten Zähne mit den Kunststofffüllungen. Zum Zustand der Füllungen gab Slack allerdings keine Informationen. Er wies lediglich darauf hin, dass an den Wurzelspitzen der betroffenen Zähne keine Besonderheiten festgestellt worden seien. 1941 habe er die Experimente an anderen Patienten weitergeführt [72]. Folgt man diesen Angaben, so wurden bereits vor dem Zweiten Weltkrieg erste Experimente durchgeführt, aber erst später beschrieben.

1946 äußerte sich Stanley D. Tylman noch skeptisch über künftige Möglichkeiten direkter Kunststofffüllungen auf Acrylatbasis [81]. Nach dem Bekanntwerden der schnellen „Kaltpolymerisation“ im Jahr 1947 erschienen jedoch ab Ende der 1940er- und Anfang der 1950er-Jahre zahlreiche Berichte über derartige Restaurationen, in denen diverse Aspekte, einschließlich Fragen zu Farbverhalten, Oberflächenbeschaffenheit, Dimensionsverhalten sowie Verarbeitungstechniken beschrieben wurden [1, 16, 18, 36, 42, 43, 47, 50, 53, 73].

Erste Überlegungen zur Verbesserung der Verschleißfestigkeit durch Vermischung der organischen Matrix mit anorganischen Füllstoffen im Sinne von „Kompositen“ gab es bereits seit 1940, wie aus der Patenschrift Schnebels [68] und dem oben zitierten Militärreport [9] hervorgeht. Die Ideen zur Verbesserung der Materialeigenschaften wurden ab 1951 durch Zugabe von Füllstoffen [34] und Modifikationen der Kunststoffbestandteile präzisiert. Eine herausragende Rolle spielten dabei die Forschungsarbeiten von Rafael L. Bowen ab Mitte der 1950er Jahre [10–13]. Bowen äußerte sich dazu im Rückblick wie folgt: „The era of dental composites began about 1954 when silicate cements and unfilled methyl methacrylate resins were the only esthetic direct filling materials. Adhesive epoxy resins became available, and their use to bind together a maximum volume of very small fused silica particles was evaluated. The slow hardening of epoxy formulations led to the synthesis of BIS-GMA in 1965“ (Bowen RL, personal communication, zit n. [45]).

3.5 Adhäsion zwischen Kunststoffen auf Acrylatbasis und Zahnhartsubstanzen

Wurde das erste „Sealing“ auf Acrylatbasis 1942 von Alfred Deppe beschrieben, entwickelte der Chemiker Oskar Hagger einer Publikation von Karl-Johan M. Söderholm aus dem Jahr 2007 [74] zufolge im Jahr 1949 einen Kunststoffsealer auf der Basis von Glycerophosphorsäure (engl.: glycerolphosphoric acid dimethacrylate), um einen Verbund von Kunststoffen auf Acrylatbasis und den Zahnhartsubstanzen (vor allem Dentin) auf chemischem Weg zu erzielen. Der Sealer wurde 1949 Söderholm zufolge unter dem Namen Sevriton Cavitiy Seal von der Firma Amalgamated Dental Company/De Trey vermarktet. Auch wenn das Produkt klinisch wenig erfolgreich war, sei es zahnmedizinhistorisch von Bedeutung, da Kunststoffe mit sauren Monomeren (acidic monomers) die Fähigkeit hätten, zum einen eine Ätzwirkung zu erzielen und zum anderen auf molekularer Ebene mit Zahnoberflächen zu interagieren. Insofern liege damit eine Kombination von physikalischen und chemischen Effekten vor, eine Vorstellung, wie man sie später bei Dentaladhäsiven verfolgt habe. Hagger sei so gesehen der „Vater der modernen Dentaladhäsive“. Im Übrigen sei die Verwendung von Dentalzementen, die im Sinne einer Säure-Base-Reaktion erhärten, schon seit jeher auch mit einer gewissen Säureeinwirkung auf der Zahnoberfläche verbunden [74]. Bereits 1996 war von John W. McLean auf Hagger verwiesen worden. McLean schrieb: „A great deal of work continued in the 1950’s on dentin adhesi-

Jahr	Vorgänge	Namen und Quellen
1930	Erstes Patent für Anwendungen von Polymethylmethacrylat (PMMA) in der Zahntechnik/Zahnmedizin unter Verwendung thermisch adaptierbarer Formlinge zur Fertigung von Zahnprothesen, vermarktet durch die Firma Röhm & Haas und weitere Firmen. Weiteres Patent im Jahr 1935	Walter Bauer, Chemiker [4, 61]
1936	Vermischung von PMMA-Pulver mit MMA-Flüssigkeit zu verformbarem Teig, der durch Druck und Hitze (ebenfalls für prothetische Zwecke diverser Art) gehärtet wurde, vermarktet durch die Firma Kulzer unter dem Namen Paladon und Palapont; international hergestellt und vertrieben unter dem Handelsnamen Vernonite (Vernon-Benshoff Co.)	Gottfried Roth, Zahntechniker (zit. n. [51])
1939	Experimente mit direkt eingebrachten, langsam „verfestigenden" Zahnfüllungen (mit Prothesen-Kunststoffen auf Acrylatbasis)	Fred A. Slack, Zahnarzt [72]
1940	Patent für intraorale Polymerisationseinleitung dentaler Kunststoffe auf Acrylatbasis bei in der Mundhöhle akzeptablen Temperaturen mit UV-Licht, chemischen Katalysatoren (tertiäre Amine) oder Kombination von beidem im Sinne einer Dualhärtung. Beschreibung der Verbesserung werkstoffkundlicher Eigenschaften durch Zugabe von Mineralstoffen (erste „Komposite"), Einflussnahme auf die Sauerstoff-Inhibitionsschicht sowie der chemischen Verbindung verschiedener dentaler Kunststoffmassen miteinander (Zementierung von Werkstücken, Reparaturen)	Ernst Schnebel, Dentist [68], [siehe auch 31, 79]
1942	Erstmalige Beschreibung eines „Sealings" auf Acrylatbasis sowie erstmalige Beschreibung direkt im Mund erhärteter Kunststoff-Füllungen mit schnell polymerisierenden Versuchsprodukten der Firma Kulzer (noch vor Markteinführung entsprechender Präparate, die erst nach dem Zweiten Weltkrieg in den späten 1940er Jahren erfolgte)	Alfred Deppe, Zahnarzt [21]
1949	Entwicklung eines Kunststoff-Sealers auf der Basis von Glycerophosphorsäure zur Erzielung eines Verbunds von Kunststoffen auf Acrylatbasis und Dentin auf vornehmlich chemischem Weg (vermarktet durch die Firma Amalgamated Dental Company/ De Trey unter dem Namen Sevriton Cavity Seal; patentiert 1951)	Oskar Hagger,Chemiker [zit. n. [41, 74]]
1949	Entdeckung und Beschreibung der physikalischen Haftung dünner Acrylatkunststoff-Filme an Schmelz nach Säureätzung (mit Salpetersäure)	Günter Staehle, Zahnarzt [75]
1955	Klinische Überprüfung physikalischer Haftung dickerer Acrylatkunststoff-Proben an Schmelz nach Säureätzung (mit Phosphorsäure)	Michael G. Buonocore, Chemiker/Zahnarzt [15]
Mitte 1950er Jahre	Weiterentwicklung von dentalen Kunststoffmaterialien als Ausgangspunkt für die spätere Herstellung praxistauglicher Kompositwerkstoffe	Rafael L. Bowen, Zahnarzt [11, 12]

Tab. 1 und 2: HJ. Staehle, C. Sekundo

Tabelle 2 Etappen zur Entwicklung und Anwendung adhäsiv verankerter Kunststoffe auf Acrylatbasis für zahnmedizinische Zwecke von 1935 bis 1955

ves, and Hagger (1951) developed and patented Sevriton Cavity Seal based on glycerophosphoric acid dimethacrylate, the first dentin and enamel adhesive to use a form of acid-etching" [41]. McLean führte als Beleg für seine Aussagen ein Patent Haggers von 1951 [27] und eine Arbeit von Kramer und McLean aus dem Jahr 1952 [35] an.

Zahnmedizinhistorisch gesehen ging man in der adhäsiven Zahnheilkunde allerdings zunächst einen anderen Weg, nämlich den einer direkten Säureätzung von Zahnschmelz, die vom anschließenden Auftragen des Kunststoffs getrennt war. Man erzielte damit einen Verbund zwischen Kunststoff und Schmelz auf physikalischer Ebene. 1949 untersuchte der Zahnarzt Günter Staehle im Rahmen einer experimentellen Promotionsarbeit über das Remineralisationsverhalten von Zahnschmelz anhand von Replikas Schmelzoberflächen, die zunächst durch Salpetersäure artifiziell demineralisiert worden waren (ein seinerzeit für Remineralisationsstudien übliches Vorgehen). Es zeigte sich, dass die bislang verwendeten Zelluloidverfahren zur Replikaherstellung mit etlichen technischen Schwierigkeiten und Artefaktbildungen verbunden waren, weshalb er auf die Flüssigkeit des Methylmethacrylat-Kunststoffpräparats Paladon der Firma Kulzer zurückgriff, die nach Auftragen auf Zahnschmelz erhärtete und dort einen dünnen Film bildete. In seiner Dissertationsschrift berichtete er, dass sich die glasklare, stabile und scharfzeichnende Struktur des bislang für die Replikaherstellung nicht genutzten Kunststoffs sehr gut eignete. Allerdings klagte er, dass sich später bei der Versuchsdurchführung „Probleme" eingestellt hätten, da es durch Säureätzung zuweilen zu einer Erhöhung der Adhäsion des Kunststofffilms auf den so vorbehandelten Schmelzoberflächen (im Vergleich zu nicht geätztem Schmelz) gekommen sei. Staehle verwendete 5 %ige Salpetersäure, die er für 3 Minuten auf den

Zahnschmelz einwirken ließ. Nach Wasserspülung und Lufttrocknung wurde der Acrylatkunststoff aufgetragen. Er berichtete, dass das Adhäsionsverhalten aus nicht eruierbaren Gründen nicht immer gleich stark gewesen sei. Als Ursache für die erhöhte Adhäsion nannte er eine mechanische Retention des Kunststofffilms infolge der durch Säureanwendung aufgerauten Oberflächenstruktur des Schmelzes. Er schrieb in seiner 1949 vorgelegten und angenommenen Dissertationsschrift: „Es ergaben sich später noch verschiedene Schwierigkeiten beim Ablösen des Films, insbesondere bei geätzten Stellen, die durch ihre Rauigkeit ein Haften an der Zahnoberfläche begünstigen“ [75]. Staehle entdeckte und beschrieb in seinen Studien somit nicht nur als erster die Haftung von Kunststoff auf Acrylatbasis an geätztem Schmelz, sondern interpretierte die Adhäsionssteigerung auch korrekt als physikalisch (mikromechanisch) und nicht chemisch begründeten Vorgang. Die Relevanz seiner Entdeckung, nämlich dass die durch Säureätzung bewirkte Adhäsionsverbesserung zwischen Schmelz und Acrylatkunststoff für vielfache zahnmedizinische Zwecke von Nutzen sein könnte, wurde ihm allerdings nicht bewusst. Die Adhäsionssteigerung zwischen Acrylat und geätztem Schmelz war für ihn vielmehr ein methodisches Problem, das seine Versuche erschwerte. Er sah sie nicht als vielversprechende Chance für andere Anwendungsbereiche. Einige Ergebnisse aus Staehles Dissertationsschrift zum Remineralisationsgeschehen wurden 1949 zwar in einer Fachzeitschrift zusammen mit Ulrich Rheinwald (seinem Doktorvater) publiziert [60]. Auf die erstmalige Entdeckung der Adhäsionssteigerung zwischen Schmelz und Kunststoff durch Säureätzung wiesen die Autoren allerdings nicht hin, da ihnen dies lediglich als unbedeutender, nicht erwähnenswerter „Nebenbefund“ erschien.

Es war der Chemiker und Zahnarzt Michael G. Buonocore, der 6 Jahre später (1955) die Bedeutung der Säureätzung (mit Phosphorsäure) für klinische Zwecke erfasste, publizierte und damit den Grundstein für die adhäsive Zahnheilkunde legte. Buonocore wusste, dass in der Industrie Metalloberflächen mit Phosphorsäure angeätzt werden, um eine bessere Adhäsion zu Kunststoffen zu erzielen, wobei ihm zunächst nicht klar war, ob der Grund der Adhäsionssteigerung physikalisch oder chemisch bedingt war. Er erprobte auf Schmelzoberflächen zwei Verfahren. In der ersten Versuchsreihe nahm er eine 30 Sekunden dauernde Vorbehandlung mit einer 50 %igen Phosphormolybdän-Verbindung in Kombination mit 10 %iger Oxalsäure vor. Nach Wasserspülung und Lufttrocknung trug er einen selbsthärtenden Füllungskunststoff auf Acrylatbasis auf. In der zweiten Versuchsreihe ließ er 85 %ige Phosphorsäure für 30 Sekunden einwirken, danach folgten analog zur ersten Versuchsreihe Spülung, Trocknung und Kunststoffapplikation. Es zeigte sich, dass die Phosphorsäureätzung dem anderen Verfahren deutlich überlegen war. Die Adhäsionsverbesserung interpretierte Buonocore als ein rein physikalisches Phänomen [15]. Es dauerte etliche Jahre, bis sich seine Erkenntnisse in der Praxis niederschlugen. Gleichwohl spielte die Säureätzung des Schmelzes eine Zeit lang die dominierende Rolle in der adhäsiven Zahnheilkunde [85]. Erst später wurden bei der Entwicklung praxistauglicher Schmelz-Dentin-Adhäsive auch die frühen Arbeiten von Hagger (siehe oben) wieder aufgegriffen. Eine Zusammenfassung der Etappen von 1935 bis 1955 findet sich in Tabelle 2.

4. Diskussion

Die Meilensteine der adhäsiven Zahnheilkunde mit Verwendung von Kunststoffen auf Acrylatbasis werden in der zahnmedizinischen Literatur unterschiedlich gewürdigt. Es existiert dabei ein zahnmedizinhistorisch bemerkenswertes Phänomen: Die Namen mancher Pioniere aus dem 19. und 20. Jahrhundert sind zum Teil in Vergessenheit geraten und kommen in der zahnmedizinischen Literatur des 21. Jahrhunderts nicht vor. Andere sind quasi aus der Versenkung aufgetaucht. Nur wenige Wegbereiter konnten sich über längere Zeit bis heute im Schrifttum halten.

a) Entdeckung der Acrylsäure

Auf die Entdeckung der Acrylsäure durch Josef Redtenbacher im Jahr 1843 wurde in einer 1997 publizierten Übersichtsarbeit über Kunststoffe in der Zahnmedizin von Anne Peutzfeld noch verwiesen [54]. In neueren zahnmedizinischen Lehrbüchern und Fachartikeln des 21. Jahrhunderts über zahnärztliche Werkstoffkunde wird der Name Redtenbacher hingegen nur noch sehr selten genannt [56].

b) Entdeckung der Lichtpolymerisation von Acrylverbindungen

Dass die auch für die Zahnmedizin äußerst wichtige Entdeckung der Lichtpolymerisation von Acrylverbindungen auf Georg Wilhelm August Kahlbaum im Jahr 1880 zurückgeht [33, 83], ist in zahnmedizinischen Lehrbüchern und Fachartikeln bislang nicht beschrieben worden.

c) Einführung von Kunststoffen auf Acylatbasis in die Zahnheilkunde

In den 1950er-Jahren war der Name von Walter Bauer, der 1930 Kunststoffe auf PMMA-Basis in die Zahntechnik und -medizin eingeführt hatte, in der Literatur noch gegenwärtig, z.B. bei Paffenbarger et al. [53]. 1988 findet sich in einem von Karl Eichner herausgegebenen Lehrbuch über zahnärztliche Werkstoffkunde noch ein Hinweis auf ihn, und zwar in einem von Heinrich Newesely verfassten Kapitel [51]. Ab der nachfolgenden Ausgabe [32] wurde der Name Walter Bauer getilgt. Dies trifft auch für die neuere zahnmedizinische Literatur zu.

d) Entwicklung licht-, selbst- und dualhärtender Kunststoffe auf Acrylatbasis

Anne Peutzfeld erinnerte in ihrer Übersichtsarbeit von 1997 an die Entwicklung von selbsthärtenden, schnell polymerisierenden Kunststoffen auf Acrylatbasis durch Erich Schnebel im Jahr 1940 [54]. Auf seine Arbeiten zur UV-Licht- und Dualhärtung sowie andere Forschungsergebnisse wies sie jedoch nicht hin. In der neueren zahnmedizinischen Literatur findet der Name Schnebel nahezu keine Erwähnung mehr. Dass seine Pionierarbeiten zur UV-Lichthärtung und zur Dualhärtung unbekannt sind, dürfte auch daran liegen, dass es

noch drei Jahrzehnte dauerte, bis man durch die Verwendung von speziellen Fotoinitiatoren zu praxisgerechten Anwendungen gelangte. Es ist hier auf eine Arbeit von Buonocore aus dem Jahr 1970 zu verweisen. Buonocore schrieb zum praktischen Vorgehen: „Just before use, 2.0 % of Benzoin Methyl Ether is dissolved in the adhesive liquid to form an ultraviolet light-sensitive composition that is paintetd on the tooth surface with a fine camel's hair brush" [14].

McLean [41] nennt das Jahr 1971 als Ausgangspunkt dieser Entwicklung und verweist auf die Autoren Dart und Nemcock [20]. John F. Glenn erinnerte allerdings 1982 daran, dass die Fotopolymerisation von Acrylatkunststoffen als solche nichts Neues gewesen sei, da man außerhalb der Zahnmedizin schon lange vorher über vielfältige Erfahrungen auf diesem Gebiet verfügt habe [25]. Diese Einschätzung wurde 2010 von Frederick A. Rueggeberg bestätigt: „Like many advances in dentistry, the technology for using light to polymerize resin-based materials did not originate within the profession, but instead was an existing technology that was adapted for dental use" [65].

e) Erste direkte Kunststofffüllungen

Namen von Pionieren wie F. A. Slack oder A. Deppe waren in den 1950er Jahren noch bekannt [30]. Ein Hinweis auf die erstmalige Beschreibung direkt eingebrachter Füllungen aus schnellhärtenden Kunststoffen durch Alfred Deppe im Jahr 1942 findet sich letztmals bei Rolf Nolden im Jahr 1994 [52]. Seit dieser Zeit wird Deppe nicht mehr in der zahnmedizinischen Literatur erwähnt. Auch die Arbeit von F. A. Slack aus dem Jahr 1943 [72] über erste Versuche mit direkten Kunststofffüllungen im Jahr 1939 scheint weitgehend vergessen.

f) Befestigungskunststoffe und intraorale Reparaturrestaurationen

Über die erstmalige Beschreibung von Kunststoffen für Befestigungen und intraorale Reparaturen durch Schnebel in den Jahren 1940 und 1942 [67, 68] findet sich in der zahnmedizinischen Literatur kein Hinweis.

g) Entwicklung von Kompositen

In der Literatur wird bislang die Zugabe von Füllstoffen zu Acrylatkunststoffen („reinforced" resins) meist auf Anfang der 1950er-Jahre datiert [6, 22, 34, 46]. Erste Überlegungen zur Herstellung zusammengesetzter Materialien (mit quarz- und glasfaserhaltigen Zusätzen) haben aber bereits etliche Jahre vorher stattgefunden, wie dem Patent von Schnebel aus dem Jahr 1940 [68] und dem FIAT-Militär-Bericht von 1947 zu entnehmen ist [9]. Der Name für „dental composites", wie wir ihn heute kennen (mit einer Berücksichtigung des Interface-zwischen Kunststoffmatrix und Füllstoffen) wurde allerdings erst später kreiert [5].

h) Adhäsion und Adaptation zwischen Kunststoffen auf Acrylatbasis und Zahnhartsubstanzen

Die erstmalige Beschreibung eines „Sealing"-Versuchs auf Acrylatbasis zur Adaptationsverbesserung zwischen Kunststoff und Zahnhartsubstanzen durch Deppe im Jahr 1942 ist bislang in der Literatur nicht erwähnt worden. 1996 wurde von John W. McLean und 2007 von Karl-Johan M. Söderholm [74] auf den bislang eher unbekannten Oskar Hagger verwiesen, der 1949 einen Kunststoffsealer auf der Basis von Glycerophosphorsäure entwickelt hat. Er gilt seither als „Vater der modernen Dentaldhäsive" [74]. In das Jahr 1949 fällt auch die Entdeckung der Adhäsion zwischen Kunststoffen auf Acrylatbasis und säuregeätztem Schmelz (Salpetersäure) von Günter Staehle. Er publizierte diese Entdeckung nur in seiner Dissertationsschrift [75], nicht hingegen in einem Patent oder einer zahnärztlichen Fachzeitschrift. Dies ist der Grund, weshalb sie bis heute ebenfalls weitgehend unbekannt geblieben ist. Die große Bedeutung der Ätztechnik wurde der Fachwelt erst durch die berühmte Studie von Michael G. Buonocore mit einem Nachweis einer Adhäsionsverbesserung zwischen Kunststoffen auf Acrylatbasis und säuregeätztem Schmelz (Phosphorsäure) aus dem Jahr 1955 geläufig [15, 82].

5. Limitationen der Literaturrecherchen

Manche wichtige Etappen der adhäsiven Zahnmedizin mit Kunststoffen auf Acrylatbasis sind in der aktuellen Literatur entweder unzutreffend oder unvollständig beschrieben. In der vorliegenden Arbeit werden einige bislang kaum oder überhaupt nicht bekannte Fakten präsentiert, allerdings liegen etliche Vorgänge aus den Ursprüngen der beteiligten Forschungsrichtungen – insbesondere was die Zeit von 1930 bis 1950 angeht – weiterhin im Dunklen.

Die Recherchemöglichkeiten in digitalen Medien bzw. Datenbanken, aber auch die Sichtung nicht digitaler Literatur über historisch relevante Entwicklungen waren limitiert. Wer in der zahnmedizinischen Fachliteratur nach Namen von auch für die Zahnmedizin relevanten Pionieren sucht (zum Beispiel Kahlbaum, Bauer, Schnebel, Deppe oder Slack) wird dort kaum fündig. Die Gründe dafür sind vielfältig:

1. Etliche Forschungsarbeiten wurden in der Industrie verwertet; die Unternehmer waren auf Geheimhaltung bedacht und hatten kein allzu großes Interesse an einem großzügigen Informationsfluss.
2. Der für die Thematik besonders wichtige Zeitraum von etwa 1930 bis 1950 war die prekäre Epoche vor, während und nach dem Zweiten Weltkrieg, was die Weitergabe von Forschungsergebnissen zusätzlich einschränkte. Manche wichtigen Erkenntnisse gingen möglicherweise in den Kriegswirren unter; andere wurden nach dem Zweiten Weltkrieg statt in der zahnmedizinisch-wissenschaftlichen Fachliteratur in Verlautbarungen des Amtes der amerikanischen Militärregierung (Office of Military Government for Germany U. S.) publiziert. Manche Details dürften nur einem begrenzten Personenkreis zugänglich gewesen sein.
3. Etliche Entdeckungen (z.B. Lichtpolymerisation) waren für andere Industriezweige zunächst wichtiger und spielten anfangs für die Zahnmedizin kaum eine Rolle, weshalb dort deren Ursprünge nur auf geringes Interesse stießen.

4. Manche wichtige Pioniere waren keine ausgebildeten Wissenschaftler, sondern praktizierende Zahnärzte, einige sogar nur handwerkliche Zahntechniker oder Dentisten ohne akademischen Bildungsabschluss. Sie waren vor diesem Hintergrund nur bedingt in der Lage, ihre Ergebnisse angemessen zu veröffentlichen. Hinzu kam in Deutschland der Berufsdualismus zwischen akademischen Zahnärzten und handwerklichen Dentisten, die sich teilweise feindlich genüberstanden, was dazu führte, dass z.B. Entdeckungen von Dentisten seitens der Zahnärzteschaft ignoriert oder mit Argwohn betrachtet wurden.
5. Arbeiten, die sich später als wichtig herausstellten, wurden nur in kleinen, lokal begrenzten Fachjournalen mit geringer Reichweite publiziert, sodass sie international kaum bekannt werden konnten. Gleiches gilt für Verlautbarungen in Büchern, Patenschriften und Dissertationen.
6. Relevante Publikationen erschienen nicht in der internationalen Fachsprache (Englisch) sondern in Landessprachen (z.B. Deutsch), die nur von einem begrenzten Leserkreis gelesen werden konnten (und können).
7. Zahnmedizinische Literatur vor 1955 ist bislang nur unvollständig digital erfasst worden. Dies trifft auch für die hier zur Diskussion stehenden Quellen zu. Vesna Miletic beschrieb dies 2018 so: „Also early research papers are not readily available through today's medical libraries making it more difficult for today's researchers to get a glimpse into history of dental composites“ [45].
8. Die händische Durchsicht von Primär- und Sekundärquellen war zwar teilweise ergiebiger als die digitalen Recherchen, allerdings konnte das umfangreiche Schrifttum nicht vollständig erfasst werden. Etliche relevant erscheinende Quellen wurden lediglich „zufällig“ gefunden.
9. Die wichtigsten Forschungsarbeiten bis 1955 entstanden entweder aus persönlicher Initiative einzelner Pioniere oder waren, wie oben erwähnt, industriell veranlasst. Öffentliche Drittmittel waren eher von untergeordneter Relevanz. Dies mag ebenfalls dazu beigetragen haben, dass etliche Vorgänge bislang nicht publik geworden sind.

Vor diesem Hintergrund erheben die im Ergebnisteil dargestellten Sachverhalte keinen Anspruch auf Vollständigkeit. Im Hinblick darauf, dass Kunststoffe heute zu den wichtigsten zahnmedizinischen Werkstoffgruppen zählen, erscheint es angebracht, das Wissen über die Ursprünge ihrer Entdeckung, Entwicklung, Erprobung und Anwendung, auch was Misserfolge und Irrwege angeht, zu vergrößern.

Interessenkonflikte

Die Autorin und der Autor erklären, dass keine Interessenkonflikte im Sinne der Richtlinien des International Committee of Medical Journal Editors bestehen.

Literatur

1. Armstrong W, Simon W: Penetration of radiocalcium at the margins of filling materials: a preliminary report. J Am Dent Assoc 1951; 43: 684–686

2. Bauer W: Die Herstellung und Eigenschaften des Polymethakrylsäuremethylester und seine Anwendung als organisches Glas in der Zahnheilkunde. Kunststoffe 1948; 38 (1): 1–10

3. Bauer W, Röhm & Haas: Kunststoff. Erfinder: Dr. Walter Bauer. Deutsches Reichspatentamt (DRP), Patentschr. 656 642 (1928)

4. Bauer W, Röhm & Haas: Prothesen für zahnärztliche Zwecke. Erfinder: Dr. Walter Bauer. Deutsches Reichspatentamt (DRP), Patentschr. 652 821 (1935)

5. Bayne S. Beginnings of the dental composite revolution. J Am Dent Ass 2013; 144 (Spec Iss): 425–465

6. Bayne S, Ferracane G, Marshall S, Marshall RvN: The evolution of dental materials over the past century: silver and gold to tooth color and beyond. J Dent Res 2019; 98(3): 257–265

7. Blumenstein F: Durchführungsbestimmungen zur Anordnung vom 27. Juni 1842 über die Schaffung der Ernst-Schnebel-Plakette. Deutsche Dentistische Wochenschrift 1942; 62 (35): 390

8. Blumenstein F, Ernst Schnebel †: Deutsche Dentistische Wochenschrift 1942; 62 (27): 309–310

9. Blumenthal LM: Recent German developments in the field of dental resins. FIAT Final Report No 1185, 27 May 1947. Office of Military Government for Germany (US)

10. Bowen R: Dental filling material comprising vinyl silane treated fused silica and a binder consisting of the reaction product of bisphenol and glycidil acrylate. U.S. Patent No. 3,066,112 (1962)

11. Bowen R: A new restorative material. J Dent Res 1955; 34: 738–739

12. Bowen R: Properties of a silica-reinforced polymer for dental restorations. J Am Dent Ass 1963; 66: 57

13. Bowen RL, Marjenhoff WA: Adhesion of composites to dentin and enamel. Journal of the California Dental Association 1993; 21(6): 19–22

14. Buonocore M: Adhesive sealing of pits and fissures for caries prevention with ultraviolet light. J Am Dent Ass 1970; 80: 324

15. Buonocore M: A simple method of increasing the adhesion of acrylic filling materials to enamel surfaces. J Dent Res 1955; 34: 849–853

16. Caul H, Schoonover I: The color stability of direct filling resins. J Amer Dent Ass 1953; 47 (4): 448–452

17. Coy HD: The selection and purpose of dental restorative materials in operative dentistry. Dent Clin N Amer 1957; 1 (1): 65–80

18. Cutler R: Notes on conservative quick setting acrylics; the copper collar pressure matrix. . Br Dent J 1951; 90 (8): 217–219

19. Czapp E, Schnebel E, Goelz A: Verfahren zur Schnellpolymerisation von Gemischen aus monomeren und polymeren Vinylverbindungen. Deutsches Reichspatentamt (DRP), Patentschr. 975 072 (1941)

20. Dart E, Nemcock J: Photopolymerisable composition having as catalyst alpha-diketone and an reducing agent, e. g. DMAEM. Br Patent 408,265

21. Deppe A: Selbsthärtende Kunststoffe. Dtsch Zahnärztl Wochenschr 1942; 45 (9): 115–116

22. Ferrance J: Resin composite – state oft the art. Dental materials 2011; 27: 29–38

23. Fittig R, Paul L: Untersuchungen über die ungesättigten Säuren. Über die Methacrylsäure. Justus Liebig's Annalen der Chemie 1877; 188: 52–59

24. Frankland E, Duppa B: Untersuchungen über Säuren aus der Acrylsäure-Rei-

he. Annalen der Chemie und Pharmacie 1865; 136: 1–31

25. Glenn JF: Composition and properties of unfilled and composite resin restorative materials. Biocompatibility of dental restorative materials. In: Smith DC, Williams DF (eds): Biocompatibility of dental materials. Vol. III. CRC Press, Inc. Boca Raton 1982, 97–130

26. Hagger O: Neue Katalysatoren zur Polymerisation der Äthene bei Raumtemperatur. Helvetica Chimica Acta 1948; 31 (6): 1624–1630

27. Hagger O: Ohne Titelangabe. Swiss patent 278,946 (1951). Zit. n. McLean JW: Dental materials developments in the UK: a personal view. J Dent Res 1996; 765 (11): 1816–1819

28. Hauser R: Die fast hundertjährige Geschichte der „De Trey Dentsply". Swiss Dent 1986; 7(5): 21–28

29. Haußmann H: Füllungen aus Kunststoff. Dtsch Zahnärztl Wochenschr 1941; 44 (17): 245–249

30. Hedegard B: Cold-polymerizing resins. Acta Odontol Scand 1955; 13 (Suppl 17): 1–126

31. Helbig K: Die zukünftige Entwicklung auf dem Gebiete der Kunststoffverarbeitung in der Zahnheilkunde. Deutsche Dentistische Wochenschrift 1941; 61: 505–506

32. Janda R: 6. Chemie und Physik zahnärztlicher Kunststoffe. In Eichner K, Kappert H: Zahnärztliche Werkstoffe und ihre Verarbeitung. Hüthig Verlag, Heidelberg 1996; 176

33. Kahlbaum G: Ueber polymere Acrylsäuremethylester. Ber dtsch chem Ges 1880; 13 (Artikel Nr. 558): 2348–2351

34. Knock FE, Glenn JF: Dental material and method. U.S. Patent 2,558,139 (1951)

35. Kramer I, McLean J: Alterations in the staining reaction of dentine resulting from a constituent of a new self–polymerising resin. Br Dent J 1952; 93: 150–153

36. Krauss E, Kraus L: Evaluation of the auto-polymer direct plastic filling materials. J Dent Res 1951; 30: 498

37. Kulzer: Verfahren zur Herstellung von Prothesen für zahnärztliche oder andere Zwecke aus polymerisierten organischen Verbindungen. Dtsch. Reichspatentamt, Patentschrift. 737058 (1936)

38. Leader S: Direct acrylic fillings. Br Dent J 1948; 84 (Supplement, Association notices): 214

39. Leinfelder KF, Taylor DF: A history of resin restorative materials. North Carolina Dental Journal 1976; 59 (3): 22–26

40. McCracken W: An evaluation of activated methyl methacrylate denture base materials. J Prosth Dent 1952; 2 (1): 68–83

41. McLean J: Dental materials developments in the UK: a personal view. J Dent Res 1996; 75(11): 1816–1819

42. McLean J: An investigation into the physical properties, histopathology and clinical technique of the mouth temperature polymerising resins. Brit Dent J 1950; 89 (10) (Supplement): 216–226

43. McLean J, Kramer I: A clinical and pathological evaluation of a sulphinic acid activated resin for use in restorative dentistry. Br Dent J 1952; 93 (Supplement, association notices): 255–269

44. McLean JW: The pioneers of enamel and dentin bonding. The Journal of Adhesive Dentistry 1999; 1 (3): 185–187

45. Miletic V: Development of dental composites. In: Miletic, V (Editor). Dental Composite Materials for direct Restorations. Springer International Publishing AG 2018, 3–9

46. Minguez N, Ellacuria J, Soler J, Triana R, Ibaseta G: Advances in the history of composite resins. 2003; 51(3): 103–105

47. Morrey L: Self-curing resins in dentistry still in the developmental stage. J Am Dent Assoc 1952; 44 (3): 334–335

48. N.N. Berufspolitische Tagung in Berlin. Deutsche Dentistische Wochenschrift 1942; 62 (49): 529–530.

49. N.N. Personalia – Berlin. Zahnärztliche Mitteilungen 1942; 32 (27/28): 260

50. Nelsen R, Wolcott R, Paffenbarger G: Fluid exchange at the margins of dental restorations. J Am Dent Assoc 1952; 44: 288–295

51. Newesely H: 6. Chemie der Kunststoffe. In: Eichner K. Zahnärztliche Werkstoffe und ihre Verarbeitung, Band 1 Grundlagen und Verarbeitung, 5. Auflage. Hüthig Verlag, Heidelberg 1988, 101

52. Nolden R: Zahnerhaltungskunde, 6. Auflage. Thieme Verlag, Stuttgart 1994, 124

53. Paffenbarger G, Nelsen, RJ, Sweeney, WT: Direct and indirect filling resins: a review of some physical and chemical properties. J Am Dent Ass 1953; 47 (5): 516–524

54. Peutzfeld A: Resin composites in dentistry: the monomer systems Eur J Oral Sci 1997; 105: 97–116

55. Peyton FA: History of resins in dentistry. Dental Clinics of North America 1975; 19 (2): 211–222

56. Pitel M: Low-shrink composite resins: a review of their history, strategies for managing shrinkage, and clinical significance. Compend Contin Educ Dent 2013; 34 (8): 578–590

57. Platz B: In Memoriam: Ernst Schnebel. Deutsche Dentistische Wochenschrift 1942; 62 (49): 531–535

58. Price C: A history of dental polymers. Australian Prosthodontic Journal 1994; 8: 47–54

59. Redtenbacher J: Über die Zerlegungsprodukte des Glyceroloxydes durch trockene Destillation. Justus Liebigs Annalen der Chemie 1843; 47: 113–146

60. Rheinwald U, Staehle G: Untersuchungen zur Frage der Remineralisation des Zahnschmelzes. Stoma 1949; 2(4): 259–298

61. Röhm & Haas: Kunststoff. Erfinder: Dr. Walter Bauer. Deutsches Reichspatentamt (DRP), Patentschr. 684 533 (1930)

62. Röhm O, Röhm & Haas: Verfahren zur Herstellung blasenfreier Formgebilde wie Scheiben oder Platten, durch Polymerisation von Vinylverbindungen oder Acrylverbindungen. Erfinder: Dr. Otto Röhm. Deutsches Reichspatentamt (DRP), Patentschr. 659 469 (1933)

63. Röhm O: Über Polymerisationsprodukte der Akrylsäure. Diss Tübingen 1901, 1–33

64. Rueggeberg F: From vulcanite to vinyl, a history of resins in restorative dentistry. J Prosth Dent 2002; 87 (4): 364–379

65. Rueggeberg F: State-of-the-art: dental photocuring – a review. Dental materials 2011; 27: 39–52

66. Sauerwein E: Zahnerhaltungskunde, 5. Auflage. Thieme, Stuttgart 1985, 71

67. Schnebel E: Die selbsthärtende Kunststoff-Zahnfüllung. Dentistische Reform 1942; 46 (5): 42–43

68. Schnebel E, Reichsverband Deutscher Dentisten: Verfahren zur Herstellung von Zahnersatzteilen, insbesondere Füllungen an Polymerisationskunstharzen. Deutsches Reichspatentamt (DRP), Patentschr. 760 351 (1940)

69. Schönbeck A: Mitteilungen des Materialprüfungsamtes. Dtsch Zahnärztl Wochenschr 1941; 44: 213–214

70. Schulein TM: Significant events in the history of operative dentistry. Journal of the history of dentistry 2005; 53 (2): 63–72

71. Selbach F: Geschichte, Theorie und Praxis naßverarbeiteter Kunststoffe. Dtsch Zahnärztl Z 1948; 3 (17/18): 679–693

72. Slack F: Present research status of direct acrylic restorations. J Am Dent Ass 1943; 30: 1233–1238

73. Smith D, Schoonover I: Direct filling resins: dimensional changes resulting from preparation shrinkage and water sorption. J Am Dent Ass 1953; 46 (5): 540–544

74. Söderholm K-J: Dental adhesives …. how it all started and later evolved. J Adhes Dent 2007; 9: 227–230

75. Staehle G: Gibt es eine Remineralisation des Zahnschmelzes? Med Diss, Tübingen 1949: 5–10

76. Staehle HJ, Sekundo C: The origins of acrylates and adhesive technologies in dentistry. J Adhes Dent 2021; 23: 397–406

77. Staehle HJ: Frugale Zahnmedizin – Ressourceneinsparungen mit Fokussierung auf Kernfunktionen und Patientenbedürfnisse. Bundesgesundheitsblatt – Gesundheitsforschung – Gesundheitsschutz 2021; 64: 1001–1010

78. Staudinger H: Über Polymerisation. Berichte der Deutschen Chemischen Gesellschaft 1920; 53: 1081

79. Stocklin M: Selbsthärtende Kunststoffe. Schweizer Monatsschr Zahnheilkd 1949; 59 (9): 699–707

80. Tanzer G: Porträts und Profile (10). Zahnärztl Mitt 1978; 68 (21): 1214–1215

81. Tylman S: The use of acrylic resins in restorative dentistry. J Am Dent Assoc 1946; 33: 1243–1250

82. Van Meerbeek B, Yoshihara K, Van Landuyt K, Yoshida Y, Peumans M: From Buonocore's pioneering acid-etch technique to self-adhering restoratives. A status perspective of rapidly advancing dental adhesive technology. J Adhes Dent 2020; 22: 7–34

83. Weber M, Deußing G: 90 Jahre Plexiglas. 2018; Part 1–6: https: //www.k-online.de, abgerufen am 14.09.2020

84. Weikart P: Werkstoffkunde für Zahnärzte. Carl Hanser Verlag, München 1966, 157

85. Zero D: How the introduction of the acid-etch technique revolutionized dental practice. J Am Dent Ass 2013; 144 (9): 990–994

Foto: H.J. Staehle

PROF. DR. DR. HANS JÖRG STAEHLE
Poliklinik für Zahnerhaltungskunde
der Klinik für Mund-, Zahn- und Kieferkrankheiten des
Universitätsklinikums Heidelberg
Im Neuenheimer Feld 400
69120 Heidelberg
hansjoerg.staehle@med.uni-heidelberg.de

ZÄHNE GROSS RAUSGEPUTZT

EDITION
Deutscher Ärzteverlag

Ein Hingucker der besonderen Art in jeder Praxis. Auf 100 Exemplare je Motiv limitiert, handbemalt, ca. 30 cm hoch, aus Polyresin.

Preis je Motiv: **€ 295,–**

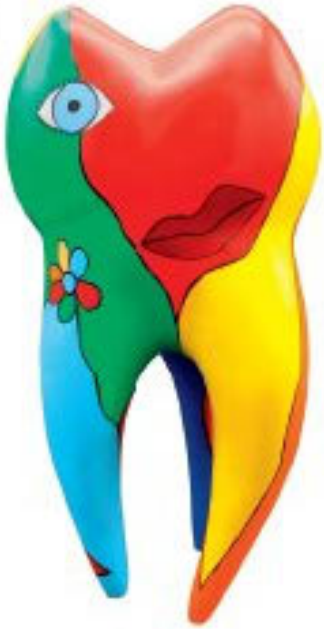

„A little bit Niki"

„Red Cross"

„Puzzle Game"

Internet: www.aerzteverlag.de/edition E-Mail: edition@aerzteverlag.de Telefon: 02234 7011-324 Telefax: 02234 7011-476

Ryge-Mahler-Award 2022 für Prof. Dr. Roland Frankenberger

Präsident der DGZMK erhält hohe Ehrung für klinische Forschung in der restaurativen Kariologie – Wissenschaftliche Arbeit befasst sich mit der Langzeitbewährung von Amalgamalternativen

Es ist eine besondere internationale Auszeichnung, die gleichzeitig unterstreicht, dass zahnmedizinische Forschung in Deutschland nicht unterschätzt werden sollte: Prof. Dr. Roland Frankenberger (54/Philipps-Universität Marburg) wurde von der International Association for Dental Research (IADR) mit dem Ryge-Mahler-Award 2022 für seine klinische Forschung in der restaurativen Kariologie ausgezeichnet. Der Präsident der Deutschen Gesellschaft für Zahn-, Mund- und Kieferheilkunde (DGZMK) erhält diese hohe Ehrung für seine wissenschaftliche Arbeit zur Langzeitbewährung von Amalgamalternativen, die er seit 1994 betreibt.

„Ich freue mich außerordentlich über diese Auszeichnung als Wertschätzung für den langen Atem und den Einsatz meines gesamten Teams in klinischen Langzeitstudien mit Beobachtungszeiträumen von 2 bis 15 Jahren“, so Professor Roland Frankenberger, der seit 2009 die Poliklinik für Zahnerhaltung des Fachbereichs Medizin der Philipps-Universität und des Universitätsklinikums Gießen und Marburg leitet.

Die IADR ehrt Professor Frankenberger für seine über 25-jährige Forschung und zahlreiche klinisch-prospektive Studien im Bereich neuer Biomaterialien, wie Füllungen, Inlays und Teilkronen. Sein wissenschaftlicher Ansatz war stets „from lab to chair“, d.h. nach gründlicher präklinischer Evaluation im Labor möglichst rasch in die klinische Prüfung zu gehen. „Auch wenn wir heute klinisches Verhalten durch unsere Laborforschung schon ganz gut prognostizieren können, bleibt die klinische Forschung das ultimative Instrument nicht nur in der Zahnerhaltung. Das unterstreicht die Notwendigkeit, unter dem zahnmedizinischen Nachwuchs Interesse an der Forschung anzuregen und zu fördern“, erläutert Frankenberger.

Prof. Dr. Roland Frankenberger zeigt stolz die Urkunde zur Auszeichnung mit dem Ryge-Mahler-Award

Die IADR ist die weltweit größte zahnmedizinische Forschungsgesellschaft und in verschiedene Fachgruppen unterteilt, die jährlich Preise für herausragende Forschungsarbeit bzw. an herausragende Forscher vergeben, die einen signifikanten Beitrag zur wissenschaftlichen Weiterentwicklung ihres Fachs geleistet haben. Professor Frankenberger wurde von der Dental Materials Group ausgezeichnet. Die mit diesem Preis ausgesprochene Anerkennung darf auch als Appell für die Unterstützung zahnmedizinischer Universitätsstandorte gelten, deren finanzielle Ausstattung derzeit in einigen Bundesländern unter Einspartendenzen in diesem Bereich leidet.

Markus Brakel

DEUTSCHE GESELLSCHAFT FÜR ZAHN-, MUND- UND KIEFERHEILKUNDE (DGZMK)
Liesegangstr. 17a, 40211 Düsseldorf
Tel.: +49 (0)211 10198-0; Fax: -11
dgzmk@dgzmk.de; www.dgzmk.de

Tagungskalender der DGZMK

Die Kongresse und Tagungen der DGZMK und ihrer Fachgesellschaften finden Sie unter www.dgzmk.de, hier unter dem Reiter „Zahnärzte“ und dann unter dem Reiter „Veranstaltungen“.

Gemeinsames Ziel: Weniger Zucker

Pressekonferenz der DGZMK zum Thema Ernährung unter medizinischen und zahnmedizinischen Aspekten

Ernährungsassoziierte Erkrankungen sind mittlerweile so verbreitet, dass sie die Hauptursachen aller Todesfälle weltweit darstellen. Auch den Mundraum verschonen sie nicht. Inzwischen werden über ein Drittel aller Kosten im Gesundheitssystem durch nicht übertragbare Erkrankungen (engl. non-communicable diseases, NCDs) verursacht. Medizin und Zahnmedizin identifizieren in der Ursachenforschung unter anderem einen gemeinsamen Grund: den wachsenden Zuckeranteil in unserer Nahrung. „Der stetig steigende Zuckeranteil in der Ernährung ist einer der wichtigsten Gründe für diese dramatischen Zahlen. Zucker wird heute als dosisabhängiges Gift betrachtet“, erklärte der Ernährungsmediziner und Diabetologe Dr. Matthias Riedl (Hamburg) auf der Online-Pressekonferenz der DGZMK unter der Überschrift „Ernährung – ideale Schnittstelle zwischen Medizin und Zahnmedizin“. „Die Vielzahl der gesundheitlichen Folgen eines hohen Zuckerkonsums erstreckt sich in ein erhöhtes Entzündungspotential von Zahn, Zahnfleisch, Gelenken, der Haut und anderen Organen. Des weiteren wird das Immunsystem geschwächt, und die Infektanfälligkeit erhöht sich. Magen- und Darmbeschwerden werden gefördert. Die Darmflora leidet unter hohem Zuckerkonsum. Sogar Schlafprobleme können auftreten.“

Zu den bekanntesten gesundheitlichen Risiken gehöre Diabetes Mellitus Typ 2. Es werde vermutet, dass schon 2040 etwa 12,3 Millionen Menschen an Diabetes erkrankt sein werden, wenn sich der Zuckerkonsum nicht verringere. Eine beschleunigte Arterienverkalkung mit hoher Infarktgefahr sei eine der wichtigsten Folgen des Diabetes Mellitus. Riedl nannte in diesem Zusammenhang erschreckende Zahlen: „Rund 70 % der 60.000 Amputationen in Deutschland werden bei Menschen mit Diabetes durchgeführt.“

Zucker als Risikofaktor in Medizin und Zahnmedizin

„Ernährung spielt für den gesunden Mundraum eine ebenso entscheidende Rolle, wie sie es auch für den intakten Gesamtorganismus tut“, führte DGZMK-Präsident Prof. Dr. Roland Frankenberger (Uni Marburg) aus. „Zucker stellt dabei zweifelsfrei den klassischen ‚Common Risk Factor‘ dar, der Zahnmedizin und Medizin vereint wie kein zweiter Stoff. Das Paradebeispiel ist dabei der Einfluss von Zucker auf die Kariesentstehung.“ Frankenberger: „Ohne Zucker keine Karies – so einfach ist das!“ Auch mit Zucker wäre Karies kein Problem, wenn alle Menschen im Rahmen der häuslichen Mundhygiene ihre Zähne zu 100 % sauber putzten. Ohne bakteriellen Biofilm könne keine Karies entstehen, weil immer Zucker UND Bakterien vorhanden sein müssten. „Das Problem ist: 100 % saubere Zähne sind eine Illusion, und daher ist ein vernünftiger Umgang mit zuckerhaltiger Ernährung aus kariologischer Sicht extrem wichtig“, machte der DGZMK-Präsident deutlich.

Gebisse vor Jungsteinzeit weisen kaum Karies auf

Die Warnung vor hohem Konsum der problematischen Substanz hat heute schon deshalb ihre Relevanz, weil der Zuckerkonsum von unter 1 kg pro Kopf pro Jahr vor dem Jahr 1800 im Rahmen der Industrialisierung auf über 30 kg pro Kopf pro Jahr regelrecht explodiert ist – mit verheerenden Folgen. Prof. Dr. Johan Peter Wölber (Uni Freiburg): „Während archäologische Funde von Gebissen vor dem Neolithikum und Gebisse von wild lebenden Tieren kaum Karies aufweisen, zeigen moderne Bevölkerungen in Industrienationen erheblich erhöhte Prävalenzen an Karies.“

„Neuere zusammenfassende Untersuchungen zeigen, dass der Zuckerkonsum auch zur Entstehung einer Gingivitis (Zahnfleischentzündung) beiträgt und mit mehr Parodontitis assoziiert ist“, erläuterte Prof. Wölber. Neuere Interventionsstudien, die eine Zuckervermeidung der Proband*innen beinhalteten, konnten sogar trotz gleichbleibendem oder vermehrtem Zahnbelag eine Reduktion der Zahnfleischentzündung zeigen.

Gesundheitspolitik gefordert

Die Quintessenz der Wissenschaftler: Die Gesundheitspolitik ist in Sachen Zuckervermeidung dringend gefordert, etwa im Sinne der Verhältnisprävention. Konkret wurden Werbeverbote, Zuckersteuer, verminderte Präsentation und bessere Kennzeichnung in Supermärkten genannt. Aber auch der Einzelne kann bereits vieles tun. Dr. Matthias Riedl hat mit seiner myFoodDoctor-App ein Werkzeug entwickelt, das dem Nutzer hilft, zu einer ausgewogenen und gesunden Ernährung zu gelangen. Der Nutzer trackt mit der App seine Essgewohnheiten und erhält anschließend eine Analyse seines Nahrungsmittelkonsums sowie konkrete Ratschläge für ein ausgewogenes und gesundes Essverhalten. Viele Nutzer konnten so bereits auf Insulinspritzen verzichten oder sind nun nicht mehr auf Bluthochdruckmedikamente angewiesen.
Mehr Informationen dazu sind unter **https://myfooddoctor.de/app/** zu finden.

Markus Brakel

DEUTSCHE GESELLSCHAFT FÜR ZAHN-, MUND- UND KIEFERHEILKUNDE (DGZMK)
Liesegangstr. 17a, 40211 Düsseldorf
Tel.: +49 (0)211 10198-0; Fax: -11
dgzmk@dgzmk.de; www.dgzmk.de

36. Kongress der DGI im November im Congress Center Hamburg

Am 15. September 2022 sind Anmeldeschluss und Deadline für das Einreichen eines Abstracts

Wie lässt sich die Biologie hinter der Implantologie heute besser verstehen und für neue Konzepte entlang des Behandlungsablaufs nutzen, von denen Patientinnen und Patienten profitieren? Darum geht es auf dem 36. Kongress der Deutschen Gesellschaft für Implantologie (DGI), der vom 24. bis 26. November 2022 in Hamburg stattfindet. Eine Neuerung war den Präsidenten Prof. Dr. Florian Beuer MME (Berlin) und Dr. Christian Hammächer (Aachen) bei diesem Kongress besonders wichtig: „Wer das Programmheft in der Hand hat oder die Website der Tagung besucht, liest direkt bei den einzelnen Themen Fragen, die wir den ReferentInnen gestellt haben und welche diese in ihrer Präsentation beantworten sollen“, sagt Dr. Hammächer. „Diese Fragen wurden gemeinsam mit einem wissenschaftlichen Komitee formuliert, und wir sind sicher, dass es Fragen sind, die uns alle fachlich interessieren und die Relevanz für unsere tägliche klinische Arbeit haben.“ Entsprechend reicht das Spektrum der Themen von der Augmentation der Hartgewebe über das Weichgewebemanagement bis zu digitalen Arbeitsprozessen und Materialwahl.

Zahnärztinnen und Zahnärzte, die in Kliniken und Praxen an präklinischen und klinischen Untersuchungen in verschiedenen Bereichen des Querschnittsfachs Implantologie arbeiten, sind von der Fachgesellschaft herzlich eingeladen, ihre Erkenntnisse zu präsentieren. „Vermitteln Sie Ihr Wissen auf der großen Bühne unseres Kongresses“, appelliert Professor Florian Beuer an seine Kolleginnen und Kollegen, mit dem Hinweis, dass die Erstautorinnen und -autoren angenommener Präsentationen, gleichgültig ob Vortrag oder Poster, gebührenfrei an der Tagung teilnehmen können.

Reisekostenzuschüsse für den Nachwuchs

Darüber hinaus stellt die Osteology Foundation, einer der Partner der DGI beim diesjährigen Kongress, Fördermittel zur Verfügung, um jungen Kolleginnen und Kollegen die Teilnahme am Kongress zu erleichtern: für Erstautorinnen und -autoren angenommener und präsentierter Poster gibt es einen Reisekostenzuschuss in Höhe von 300 Euro. Insgesamt stehen 70 Travel-Grants zur Verfügung.

Tagungspreise zu gewinnen

Die beste präklinische und die beste klinische Studie, die als Kurzvorträge präsentiert wurden, sowie das beste Poster werden jeweils mit einem Tagungspreis ausgezeichnet. Die Preise für die besten Kurzvorträge sind jeweils mit 2000 Euro dotiert. Die Erstautorin/der Erstautor des besten Posters kann sich über ein Preisgeld von 1000 Euro freuen. Hinzu kommt ein Gutschein von der Osteology Foundation für die kostenlose Teilnahme an einer Osteology Research Academy im Wert von etwa 1500 Euro.

Fortbildung für ZFA

Zum Programm der DGI-Kongresse gehören auch Fortbildungsangebote für Zahnmedizinische Fachangestellte. In diesem Jahr haben die beiden Kongresspräsidenten zusammen mit dem DGI-Fortbildungsreferenten Prof. Dr. Dr. Bilal Al-Nawas (Mainz) ein besonders attraktives Paket geschnürt: Integriert in den Kongress wurde ein ganztägiger Kurs am 25. November 2022 zum Thema „Aufbereitung chirurgischer Instrumente“. Die Absolventinnen erlangen dadurch den Sachkundenachweis nach § 4 der MPBetreibV. Hinter dieser zungenbrechenden Verkürzung verbergen sich die Anforderungen an die Inhalte zur Sachkunde „Anforderungen an die Hygiene bei der Aufbereitung von Medizinprodukten“ auf Basis der Empfehlung der Kommission für Krankenhaushygiene und Infektionsprävention (KRINKO) beim Robert Koch-Institut (RKI) und des Bundesinstitutes für Arzneimittel und Medizinprodukte (BfArM). Referenten des Kurses sind Prof. Dr. Dr. Bilal Al-Nawas und Prof. Dr. Lutz Jatzwauk (Dresden). Die Gebühr beträgt 250 Euro zzgl. MwSt; mehr dazu unter **www.dgi-fortbildung.de/events/aufbereitung-chirurgischer-instrumente**

Das Bonbon für die Teilnehmenden: Die Absolventinnen und Absolventen des Sachkunde-Kurses können am Folgetag, also am Samstag, den 26. November, kostenfrei am Forum Assistenz auf dem Kongress teilnehmen, sich auf der ImplantExpo umschauen und natürlich generell an beiden Tagen Kongressluft schnuppern.

Alle Informationen zum 36. DGI-Kongress sind zu finden unter **www.dgi-kongress.de**.

Barbara Ritzert

Deutsche Gesellschaft für Implantologie

DEUTSCHE GESELLSCHAFT FÜR IMPLANTOLOGIE IM ZAHN-, MUND- UND KIEFERBEREICH E. V.
Rischkamp 37 F, 30659 Hannover
Tel.: +49 (0)511 5378-25; Fax: -28
www.dginet.de

Inspirierende Vorträge in Präsenz

Der 3. Deutsche Präventionskongress der DGPZM fand im Mai in Hamburg satt

Knappe sechs Monate nach dem coronabedingt auf den November 2021 verschobenen 2. Deutschen Präventionskongress der Deutschen Gesellschaft für Präventivzahnmedizin (DGPZM) fand am 13. und 14. Mai dieses Jahres bereits seine 3. Auflage statt. „Vor diesem Hintergrund sind wir mit den gut 50 Teilnehmer:innen zufrieden, auch wenn natürlich noch reichlich Luft nach oben ist“, so der Präsident der DGPZM, Prof. Dr. Stefan Zimmer von der Universität Witten/Herdecke.

Die Location, das Privathotel Lindtner in Hamburg-Harburg, war ansprechend und die Vorträge inspirierend. Den Auftakt machte am Freitagnachmittag Dr. Ralf Seltmann aus Hamburg mit dem Thema „Grüne Zahnarztpraxis“. Er lieferte interessante Informationen wie die, dass ca. 65 % des CO_2-Fußabdrucks einer Zahnarztpraxis aus den Fahrten von Patient:innen und Personal resultiere, und vermittelte Ideen, wie man den ökologischen Fußabdruck verkleinern könne. Weiter ging es mit einem spannenden Vortrag zur Kariesrisikodiagnostik von Dr. Reinhard Schilke von der Medizinischen Hochschule Hannover, bevor der Eislinger Zahnarzt Dr. Klaus-Dieter Bastendorf das Präventionskonzept der Guided Biofilm Therapy präsentierte. Anschließend folgten Workshops zur Zahnzwischenraumreinigung (Prof. Dr. Mozhgan Bizhang, Universität Witten/Herdecke), zu Zahnerhalt in Funktion und Ästhetik (Dr. Gregor Gutsche, Koblenz) sowie zur Guided Biofilm Therapy (Sonja Weber-Matthies, München).

Der Samstag wurde von Dr. Michael Hohaus aus Düsseldorf eröffnet, der zeigte, welchen Beitrag perfekt gemachte, laborgefertigte Restaurationen zur Tertiärprävention leisten können. Danach zog Priv.-Doz. Dr. Doğan Kaner aus Berlin ein erstes Resümee nach einem Jahr neuer PAR-Verträge und folgerte, dass die Breitenwirksamkeit der Parodontitis-Therapie einen beträchtlichen Schub erhalten habe. Mit Kariesprävention bei KFO-Patient:innen ging es bei Prof. Dr. Anahita Jablonski-Momeni von der Universität Marburg weiter. Sie gab wissenschaftlich fundierte, praxisrelevante Tipps zur Vermeidung der typischen Kreideflecken bei kieferorthopädischer Behandlung mit festsitzenden Apparaturen. Prof. Dr. Adrian Lussi von der Universität Bern eröffnete den letzten Vortragsblock des Kongresses mit dem Vortrag „Träumereien in der Prophylaxe – Schon Wirklichkeit?“ Er präsentierte innovative Forschungsansätze und Erkenntnisse für die tägliche Praxis, z.B. zur Vorbeugung von Erosionen. Zum Abschluss vermittelten Birgit Tünsmann, kaufmännische Leiterin einer großen Praxis in Rotenburg an der Wümme, und Tanja Gumbold, Leiterin der Prophylaxeabteilung, wie man professionelle Prävention so organisieren kann, dass sie nicht nur medizinisch und wirtschaftlich optimal funktioniert, sondern auch hohe Wertschätzung und Zufriedenheit beim Team und bei den Patient:innen erzeugt.

Foto: DGPZM

Prof. Dr. Adrian Lussi bei seinem Vortrag vor interessiertem Publikum. Im Vordergrund der „Meet the Speakers“-Bereich, an dem im Anschluss an die jeweiligen Vorträge ein ungezwungener Austausch mit den Referent:innen möglich war.

4. Deutscher Präventionskongress im April 2023

Zum Schluss gab es am Samstagnachmittag noch ein besonderes Highlight: Beim „Meet the Speakers hosted by CP GABA“ trafen sich Teilnehmer:innen und Referent:innen zu einer zwanglosen Gesprächsrunde in kleinen Gruppen und tauschten in lebhafter Diskussion ihre Erfahrungen aus, bevor sich dann alle in den verdienten Feierabend verabschiedeten und für den 4. Deutschen Präventionskongress verabredeten. Dieser findet am **28./29. April 2023 in Mainz** statt.

Stefan Zimmer

DEUTSCHE GESELLSCHAFT FÜR PRÄVENTIVZAHNMEDIZIN E.V.
Universität Witten/Herdecke, Alfred-Herrhausen-Str. 50, 58448 Witten
Tel.: +49 (0)2302 926660
stefan.zimmer@uni-wh.de

2022

16.–17.09.2022 (Fr 14.00–18.30 Uhr, Sa 10.00–17.00 Uhr)
Thema: SINUSLIFT INTENSIV – mit Live-OP, Hands-on, Piezochirurgie und Endoskopie
Referent: Dr. Martin Schneider
Ort: Köln
Gebühren: 700,00 €, 670,00 €/Mitglied DGZMK, 650,00 €/Mitglied APW
Kursnummer: ZF2022CC1
Fortbildungspunkte: 14

17.09.2022 (Sa 09.00–17.00 Uhr)
Thema: Der non-odontogene Zahnschmerz – erkennen, verstehen, behandeln
Referent: Dr. Bruno Imhoff
Ort: Köln
Gebühren: 480,00 €, 440,00 €/Mitglied DGZMK, 400,00 €/Mitglied APW
Kursnummer: ZF2022CF02
Fortbildungspunkte: 8

23.–24.09.2022 (Fr 13.00–20.00 Uhr, Sa 09.00–18.00 Uhr)
Thema: Bisshebung im Abrasions- und Erosionsgebiss mit Vollkeramik. Hands-on-Kurs
Referent: Prof. Dr. Jürgen Manhart
Ort: München
Gebühren: 910,00 €, 890,00 €/Mitglied DGZMK, 830,00 €/Mitglied APW
Kursnummer: ZF2022CW01
Fortbildungspunkte: 18

23.–24.09.2022 (Fr 13.30–19.00 Uhr, Sa 09.00–13.30 Uhr)
Thema: Evidenzbasierte Diagnostik und Therapie der Myoarthropathien des Kausystems. Ein praxisorientierter Kurs.
Referent: Prof. Dr. Jens Christoph Türp
Ort: ONLINE-KURS
Gebühren: 520,00 €, 480,00 €/Mitglied DGZMK, 440,00 €/Mitglied APW
Kursnummer: ZF2022CF03
Fortbildungspunkte: 15

24.09.2022 (Sa 09.00–17.00 Uhr)
Thema: Update moderne regenerative Verfahren in der PA-Chirurgie – ein Praxiskonzept
Referentin: PD Dr. Amelie Bäumer-König, M. Sc.
Ort: Bielefeld
Gebühren: 550,00 €, 520,00 €/Mitglied DGZMK, 500,00 €/Mitglied APW
Kursnummer: ZF2022CP02
Fortbildungspunkte: 9

30.09.–01.10.2022 (Fr 14.00–19.00 Uhr, Sa 09.00–16.30 Uhr)
Thema: White Aesthetics under your control
Referent: Dr. Marcus Striegel, Dr. Thomas Schwenk, Dr. Florian Göttfert
Ort: Nürnberg
Gebühren: Teilnehmer, die diesen Kurs über die APW buchen, erhalten exklusiv einen Rabatt von 5 % auf die reguläre Kursgebühr von 1150,00 € zzgl. der gesetzlichen USt. und zahlen 1092,50 € zzgl. der gesetzlichen USt.
Kursnummer: ZF2022CÄ02
Fortbildungspunkte: 15

21.–22.10.2022 (Fr 14.00–19.00 Uhr, Sa 09.00–16.30 Uhr)
Thema: Red Aesthetics under your control
Referent: Dr. Marcus Striegel, Dr. Thomas Schwenk, Dr. Florian Göttfert
Ort: Nürnberg
Gebühren: Teilnehmer, die diesen Kurs über die APW buchen, erhalten exklusiv einen Rabatt von 5 % auf die reguläre Kursgebühr von 1150,00 € zzgl. der gesetzlichen USt.und zahlen 1092,50 € zzgl. der gesetzlichen USt.
Kursnummer: ZF2022CÄ03
Fortbildungspunkte: 15

22.10.2022 (Sa 09.00–17.00 Uhr)
Thema: Klinische Parodontaltherapie jenseits der Kürette: Antibiotika, Probiotika und Ernährungslenkung
Referent: Prof. Dr. Ulrich Schlagenhauf
Ort: ONLINE-KURS
Gebühren: 350,00 €, 320,00 €/Mitglied DGZMK, 300,00 €/Mitglied APW
Kursnummer: ZF2022CP03
Fortbildungspunkte: 8

05.11.2022 (Sa 09.00–17.00 Uhr)
Thema: Funktionstherapie – was funktioniert in der Praxis?
Referent: Dr. Christian Mentler, Dr. Bruno Imhoff
Ort: ONLINE-KURS
Gebühren: 530,00 €, 490,00 €/Mitglied DGZMK, 450,00 €/Mitglied APW
Kursnummer: ZF2022CF04
Fortbildungspunkte: 8

11.–12.11.2022 (Fr 14.00–19.00 Uhr, Sa 09.00–16.30 Uhr)
Thema: Function under your control
Referent: Dr. Marcus Striegel, Dr. Thomas Schwenk, Dr. Florian Göttfert
Ort: Nürnberg
Gebühren: Teilnehmer, die diesen Kurs über die APW buchen, erhalten exklusiv einen Rabatt von 5 % auf die reguläre Kursgebühr von 1320,00 € zzgl. der gesetzlichen USt. und zahlen 1254,00 € zzgl. der gesetzlichen USt.
Kursnummer: ZF2022CF05
Fortbildungspunkte: 15

03.12.2022 (Sa 09.00–17.00 Uhr)
Thema: Probleme in der Endodontie: Prävention, Diagnostik, Management
Referent: Prof. Dr. Michael Hülsmann, Prof. Dr. Edgar Schäfer
Ort: ONLINE-KURS
Gebühren: 400,00 €, 370,00 €/Mitglied DGZMK, 350,00 €/Mitglied APW
Kursnummer: ZF2022CE02
Fortbildungspunkte: 8

09.12.2022 (Fr 10.00–17.00 Uhr)
Thema: Minimalinvasive festsitzende Prothetik – das Erfolgskonzept für die moderne Praxis
Referent: Prof. Dr. Daniel Edelhoff
Ort: München
Gebühren: 550,00 €, 520,00 €/Mitglied DGZMK, 500,00 €/Mitglied APW
Kursnummer: ZF2022CW02
Fortbildungspunkte: 8

Anmeldung/Auskunft:
Akademie Praxis und Wissenschaft
Liesegangstr. 17a, 40211 Düsseldorf
Tel.: 0211 66 96 73-0; Fax: -31
E-Mail: apw.fortbildung@dgzmk.de

DZZ – Deutsche Zahnärztliche Zeitschrift / German Dental Journal

Herausgebende Gesellschaft / Publishing Institution
Deutsche Gesellschaft für Zahn-, Mund- und Kieferheilkunde e.V. (Zentralverein, gegr. 1859),
Liesegangstr. 17a, 40211 Düsseldorf,
Tel.: +49 211 610198-0, Fax: +49 211 610198-11

Mitherausgebende Gesellschaften / Affiliations
Die Zeitschrift ist Organ folgender Gesellschaften und Arbeitsgemeinschaften:
Deutsche Gesellschaft für Parodontologie e. V.
Deutsche Gesellschaft für Prothetische Zahnmedizin und Biomaterialien e. V.
Deutsche Gesellschaft für Zahnerhaltung e. V.
Deutsche Gesellschaft für Funktionsdiagnostik-therapie in der DGZMK
Deutsche Gesellschaft für Kinderzahnheilkunde
Arbeitsgemeinschaft für Kieferchirurgie
Arbeitsgemeinschaft für Röntgenologie in der DGZMK
Arbeitsgemeinschaft für Arbeitswissenschaft und Zahnheilkunde
Arbeitsgemeinschaft für Grundlagenforschung

Verantwortlicher Redakteur i. S. d. P. / Editor in Chief
Prof. Dr. Werner Geurtsen,
Elly-Beinhorn-Str. 28, 30559 Hannover;
Prof. Dr. Guido Heydecke,
Poliklinik für Zahnärztliche Prothetik, Martinistr. 52, 20246 Hamburg; (heftverantwortlich, V. i. s. d. P.)

Beirat / Advisory Board
Beirat der DGZMK / Advisory Board of the GSDOM
Prof. Dr. Anne Wolowski

Nationaler Beirat / National Advisory Board
N. Arweiler, J. Becker, T. Beikler, W. Buchalla, C. Dörfer, P. Eickholz, C. P. Ernst, R. Frankenberger, P. Gierthmühlen, M. Gollner, B. Greven, K. A. Grötz, R. Haak, B. Haller, Ch. Hannig, M. Hannig, D. Heidemann, E. Hellwig, R. Hickel, S. Jepsen, B. Kahl-Nieke, M. Karl, M. Kern, J. Klimek, F.-J. Kramer, G. Krastl, K.-H. Kunzelmann, H. Lang, G. Lauer, J. Lisson, R. G. Luthardt, J. Meyle, P. Ottl, W. H.-M. Raab, E. Schäfer, U. Schlagenhauf, H. Schliephake, G. Schmalz, M. Schmitter, F. Schwendicke, H.-J. Staehle, H. Stark, P. Tomakidi, W. Wagner, M. Walter, A. Wiegand, B. Wöstmann, D. Wolff, A. Wolowski

Internationaler Beirat / International Advisory Board
K. Alt, Th. Attin, N. Creugers, T. Flemmig, A. Jokstad, A. M. Kielbassa, A. Mehl, I. Naert, E. Nkenke, J. C. Türp

Verlag / Publisher
Deutscher Ärzteverlag GmbH
Dieselstr. 2, 50859 Köln; Postfach 40 02 65, 50832 Köln
Tel.: +49 2234 7011-0; Fax: +49 2234 7011-6508.
www.aerzteverlag.de

Geschäftsführung / Executive Board
Jürgen Führer, Patric Tongbhoyai

Produktmanagement / Product Management
Carmen Ohlendorf, Tel.: +49 02234 7011-357;
Fax: +49 2234 7011-6357; ohlendorf@aerzteverlag.de

Lektorat / Editorial Office
Susanne Neumann, Tel.: +49 2234 7011-219
neumann.extern@aerzteverlag.de
Thomas Volmert, Tel.: +49 2234 7011-253
volmert@aerzteverlag.de

Internet
www.online-dzz.de

Abonnementservice / Subscription Service
Tel. +49 2234 7011-520, Fax +49 2234 7011-470,
E-Mail: abo-service@aerzteverlag.de

Erscheinungsweise / Frequency
6-mal jährlich
Jahresbezugspreis Inland € 119,00,
Ausland € 135,20, ermäßigter Preis für Studenten jährlich € 72,00 (Inland), € 88,20 (Ausland),
Einzelheftpreis € 19,90 (Inland), € 22,60 (Ausland)
Preise inkl. gesetzl. MwSt. und Versand
Die Kündigungsfrist beträgt 6 Wochen zum Ende des Kalenderjahres. Gerichtsstand Köln. „Für Mitglieder der Deutschen Gesellschaft für Zahn-, Mund- und Kieferheilkunde e. V. ist der Bezug im Mitgliedsbeitrag enthalten".

Verantwortlich für den Anzeigenteil / Advertising Coordinator
Carmen Ohlendorf, Tel.: +49 02234 7011-357;
Fax: +49 2234 7011-6357; ohlendorf@aerzteverlag.de

Key Account Management
KAM, Dental internationale Kunden,
Andrea Nikuta-Meerloo, Tel.: +49 2234 7011-308,
nikuta-meerloo@aerzteverlag.de

Verlagsrepräsentanten Industrieanzeigen / Commercial Advertising Representatives
Nord: Götz Kneiseler,
Uhlandstr. 161, 10719 Berlin,
Tel.: +49 30 88682873, Fax: +49 30 88682874,
E-Mail: kneiseler@aerzteverlag.de
Süd: Ratko Gavran,
Racine-Weg 4, 76532 Baden-Baden,
Tel.: +49 7221 996412, Fax: +49 7221 996414,
E-Mail: gavran@aerzteverlag.de

Herstellung / Production Department
Alexander Krauth, Tel.: +49 2234 7011–278,
krauth@aerzteverlag.de

Layout
Larissa Arts

Druck / Print
L.N. Schaffrath Druck Medien,
Marktweg 42–50, 47608 Geldern

Bankverbindungen / Account
Deutsche Apotheker- und Ärztebank, Köln,
Kto. 010 1107410
(BLZ 370 606 15),
IBAN: DE 2830 0606 0101 0110 7410,
BIC: DAAEDEDD, Postbank Köln 192 50–506
(BLZ 370 100 50),
IBAN: DE 8337 0100 5000 1925 0506,
BIC: PBNKDEFF

Zurzeit gilt **Anzeigenpreisliste** Nr. 21, gültig ab 01.01.2022
Auflage lt. IVW 2. Quartal 2022
Druckauflage: 20.650 Ex.
Verbreitete Auflage: 20.590 Ex.
Verkaufte Auflage: 20.469 Ex.
Diese Zeitschrift ist der IVW-Informationsgemeinschaft zur Feststellung der Verbreitung von Werbeträgern e. V. angeschlossen.
Mitglied der Arbeitsgemeinschaft LA-MED Kommunikationsforschung im Gesundheitswesen e. V.
77. Jahrgang
ISSN print 0012-1029
ISSN online 2190-7277

Urheber- und Verlagsrecht / Copyright and Right of Publication
Diese Publikation ist urheberrechtlich geschützt, und alle Rechte sind vorbehalten. Diese Publikation darf daher außerhalb der Grenzen des Urheberrechts ohne vorherige, ausdrückliche, schriftliche Genehmigung des Verlags weder vervielfältigt noch übersetzt oder transferiert werden, sei es im Ganzen, in Teilen oder irgendeiner anderen Form. Die Wiedergabe von Warenbezeichnungen, Handelsnamen und sonstigen Kennzeichen in dieser Publikation berechtigt nicht zu der Annahme, dass diese frei benutzt werden dürfen. Zumeist handelt es sich dabei um Marken und sonstige geschützte Kennzeichen, auch wenn sie nicht als solche bezeichnet sind.

Haftungsausschluss / Disclaimer
Die in dieser Publikation dargestellten Inhalte dienen ausschließlich der allgemeinen Information und stellen weder Empfehlungen noch Handlungsanleitungen dar. Sie dürfen daher keinesfalls ungeprüft zur Grundlage eigenständiger Behandlungen oder medizinischer Eingriffe gemacht werden. Der Benutzer ist ausdrücklich aufgefordert, selbst die in dieser Publikation dargestellten Inhalte zu prüfen, um sich in eigener Verantwortung zu versichern, dass diese vollständig sind sowie dem aktuellen Erkenntnisstand entsprechen, und im Zweifel einen Spezialisten zu konsultieren. Verfasser und Verlag übernehmen keinerlei Verantwortung oder Gewährleistung für die Vollständigkeit, Richtigkeit und Aktualität der in dieser Publikation dargestellten Informationen. Haftungsansprüche, die sich auf Schäden materieller oder ideeller Art beziehen, die durch die Nutzung oder Nichtnutzung der in dieser Publikation dargestellten Inhalte oder Teilen davon verursacht werden, sind ausgeschlossen, sofern kein nachweislich vorsätzliches oder grob fahrlässiges Verschulden von Verfasser und/ oder Verlag vorliegt.

© Copyright by Deutscher Ärzteverlag GmbH, Köln

ICX-ACTIVE *LIQUID*

HYDROPHIL UND MIKROSTRUKTURIERT

ICX-ACTIVE *LIQUID*® ist die beste Lösung gegen den frühen Implantatverlust, welcher in der kritischen Einheilphase zwischen Woche 2 und 4 nach der Implantatinsertion auftreten kann.

89,– €* je ICX-ACTIVE LIQUID Implantat

*zzgl. MwSt.

- sehr gute Primärstabilität
- zuverlässige Osseointegration
- einfache und unkomplizierte Handhabung der Abutments
- übersichtlich in der implantatprothetischen Behandlung
- besonders geeignet für die Sofortversorgung

VORSPRUNG DURCH INNOVATION.

medentis medical

www.medentis.de