

J. Brandt<sup>1</sup>, S. Brandt<sup>1</sup>, V. Shtein<sup>2</sup>, J.-H. Lee<sup>3</sup>, H.-C. Lauer<sup>1</sup>

# Klinischer Vergleich dreier unterschiedlich verblendeter CAD/CAM gefertigter Zirkondioxid-Seitenzahnbrücken



J. Brandt

*Clinical evaluation of three differently veneered CAD/CAM manufactured zirconia tooth bridges in the molar region*

**Ziel:** Die Einführung von Hartkernkeramiken führte insbesondere im Seitenzahnggebiet zu einer Erweiterung der prothetischen Therapiemöglichkeiten. Die Anwendung von mehrgliedrigen Brücken im Front- und Molarenbereich ohne ästhetische Einbußen ist dabei ein entscheidender Fortschritt. Für ein perfektes ästhetisches Ergebnis ist zwar das Gerüstmaterial grundlegend, allerdings vervollständigt erst die keramische Verblendung das Erscheinungsbild einer Restauration. Der vorliegende Patientenfall präsentiert drei verschieden verblendete dreigliedrige Zirkondioxidbrücken im Unterkiefer-Seitenzahnbereich und verdeutlicht die Vor- und Nachteile der einzelnen Verblendtechniken.

**Methoden:** Auf einem Zirkondioxidgerüst wurde die „press and veneer“-Technik, die „press and stain“-Technik und die konventionelle Schichttechnik angewendet. Die drei verschiedenen Verblendtechniken wurden hinsichtlich der Ästhetik, der Funktionalität und der verursachenden Kosten verglichen.

**Ergebnisse:** Unterschiede waren im zahntechnischen Aufwand, bei den Kosten und der Ästhetik auszumachen. Aus klinisch funktioneller Sicht konnte dagegen kein Unterschied zwischen den angefertigten vollkeramischen Brücken evaluiert werden.

**Schlussfolgerung:** Aus ästhetischer Sicht ist die konventionell geschichtete Keramikverblendung anderen Verblendtechniken vorzuziehen. Daher wählte der Patient die konventionell verblendete Seitenzahnbrücke, die letztendlich eingegliedert wurde.

(Dtsch Zahnärztl Z 2010, 65: 620–626)

*Schlüsselwörter:* CAD/CAM, Zirkondioxid, Verblendung, Vollkeramik, Brücke, Metallkeramik

**Objectives:** The introduction of zirconia allowed an extension of indications for fixed dental prostheses particularly in the posterior region. The option to use multiunit bridges in the anterior and posterior region, without aesthetic compromise, seems to be a great improvement. For a perfect aesthetic result the core material is important, however only the veneering completes the final appearance of a restoration. This case report presents a three-unit zirconia bridge in the mandibula veneered using three different techniques.

**Methods:** The „press and veneer“-method, the „press and stain“-method and the conventional veneering method were applied. The three different techniques were compared with regard to aesthetics, clinical function and cost.

**Results:** Differences were evident in the technician's effort, the total costs and the aesthetic result. There were no differences in clinical function between the all-ceramic bridges.

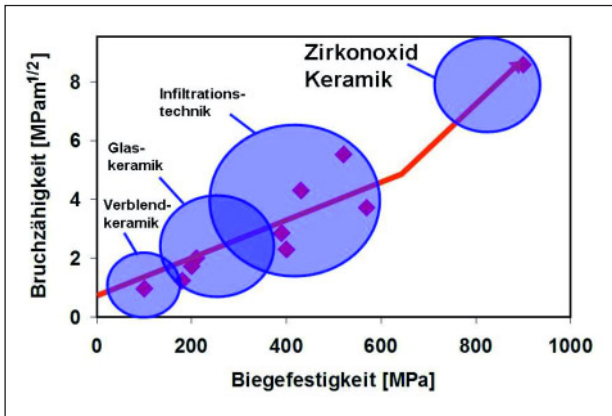
**Conclusions:** From the aesthetic point of view the conventionally ceramic veneering achieved the best performance. Therefore the patient chose the conventionally veneered posterior bridge, which was finally delivered.

*Keywords:* cad/cam, zirconia, veneering, full-ceramics, bridge, metal-ceramics

<sup>1</sup> Poliklinik für Zahnärztliche Prothetik, ZZMK Carolinum, 60590 Frankfurt am Main

<sup>2</sup> Zahnarztpraxis Olaf Oppermann, 27570 Bremerhaven

<sup>3</sup> Dental Studio Meister Lee GmbH, 60590 Frankfurt am Main



**Abbildung 1** Biegefestigkeit verschiedener Keramiken.

(Abb. 1 und 2: H.C. Lauer)

	Präparationsgrenze	axiale Reduktion	inzisale/okklusale Reduktion
IPS Empress®/ Empress®2 (Ivoclar)	Stufe (innen abgerundet)	1,0-1,5 mm	2,0 mm
In-Ceram® (Vita-Zahnfabrik)	Hohlkehle Stufe (innen abgerundet)	1,0-1,2 mm	1,5 mm
Procera®AllCeram (Nobel Biocare)	Hohlkehle	0,8-1,5 mm	1,5-2,0 mm
Procera®AllZirkon (Nobel Biocare)	Hohlkehle	0,8-1,5 mm	1,5-2,0 mm
Cercon® (Degussa Dental)	Stufe (innen abgerundet) Hohlkehle	≥ 1,0 mm	1,5-2,0 mm
Lava® (3M ESPE)	Stufe (innen abgerundet) Hohlkehle	1,0-1,5 mm	1,5-2,0 mm

**Abbildung 2** Empfehlungen für die Präparation von Vollkeramikrestaurationen (Herstellerangaben).

## 1 Einleitung

Der Anspruch der Patienten an festsitzenden Zahnersatz beschränkt sich in der heutigen Zeit nicht alleine auf die Funktion und die Haltbarkeit, sondern immer stärker auch auf das äußere Erscheinungsbild des eingegliederten Zahnersatzes. Die naturgetreue Imitation der verloren gegangenen Zahnhartsubstanz muss dabei nicht nur in ästhetisch anspruchsvollen Gebieten, wie der Oberkieferfront höchsten Ansprüchen genügen. Auf dem Markt existiert eine breite Palette an vollkeramischen Systemen, deren Anwendungsspektrum von adhäsiv befestigten Inlays, Teilkronen, Kronen und Veneers bis zu konventionell befestigten Einzelkronen und mehrspannigen Brücken im Front- und Seitenzahnbereich reicht [10].

Glas- bzw. Silikatkeramiken sind aufgrund des sog. „Chamäleon-effekts“ (Transluzenz) für Einzelkronen, Teilkronen, Veneers oder Inlays in ästhetisch anspruchsvollen Bereichen (bis in den Prämolarenbereich) geeignet. Diese Art von Zahnersatz erfordert aufgrund der geringen Biegefestigkeit von 400 MPa eine adhäsive Verankerung der Restauration mit dem Zahn [10].

Im Molarenbereich und bei Herstellung von dreigliedrigen Brücken im Front- bzw. Prämolarenbereich werden Leuzit-verstärkte Lithiumdisilikat-Keramiken (z. B. Empress 2) angewendet. Auch diese Keramiken erfordern das adhäsive Befestigen der Restauration.

Die Presskeramik IPS e.max Press ist ebenso für den Molarenbereich und dreigliedrige Brücken im Front- bzw. Prämo-

larenbereich geeignet, bietet jedoch eine höhere Flexibilität bei der Befestigungsmethode, denn Kronen und Brücken können sowohl adhäsiv, selbstadhäsiv als auch konventionell befestigt werden [6].

Oxidkeramiken umfassen die keramischen Gerüstwerkstoffe Aluminiumoxid und Zirkondioxid als teilgesinterte Grünlinge und als durchgesinterte Hartkernkeramik. Oxidkeramiken können aufgrund der hohen Biegefestigkeit (Zirkondioxidkeramik 900–1200 MPa, Abb. 1, [7]) konventionell zementiert werden und bieten somit insbesondere im subgingivalen Bereich einen großen Vorteil gegenüber den Glas- bzw. Silikatkeramiken. Der Einsatz von Zirkondioxidkeramiken bei der Herstellung von Kronen- und Brückengerüsten im Seitenzahngebiet hat die prothetischen Therapiemöglichkeiten entscheidend erweitert und wird gleichzeitig den gesteigerten ästhetischen Ansprüchen der Patienten in einem hohen Maße gerecht. Darüber hinaus zeichnet sich der Werkstoff durch seine hohe Biokompatibilität aus [2, 10].

Zirkondioxidkeramiken bieten zur Zeit das breiteste Indikationsspektrum [9] und sind mit ihren Materialeigenschaften für die Zahnheilkunde gut nutzbar [9]. Der vorliegende Fall zeigt, dass mit Zirkondioxidkeramiken nicht nur eine gute Funktion, sondern in einem hohen Maße auch eine ansprechende Ästhetik erzielbar ist [7].

### Vollkeramik vs. Verblendmetallkeramik (VMK)

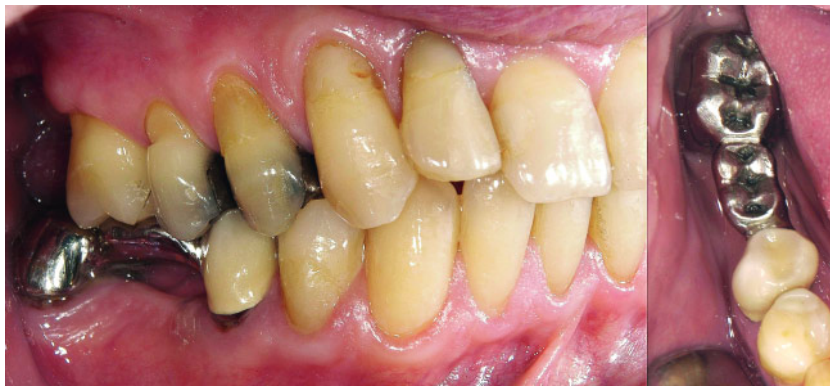Studien der letzten Jahre weisen nach, dass sich vollkeramischer Zahnersatz

auf Zirkondioxidbasis klinisch bewährt hat [14, 15]. Zudem spricht die hohe Biokompatibilität für die Versorgung mit einer Vollkeramikkrone oder Vollkeramikbrücke [2, 10]. Aufgrund der langen Haltbarkeit und ausführlichen Dokumentation ist jedoch immer noch die Verblendmetallkeramik (VMK) als „Goldstandard“ anzusehen [8].

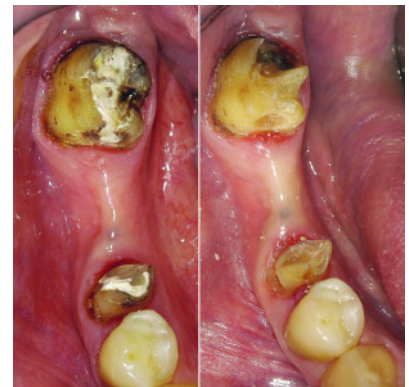Hinsichtlich der Präparationsart einer Vollkeramikkrone ist kein Unterschied zur VMK-Krone auszumachen. Die bevorzugte Präparationsart ist hierbei die Hohlkehhlpräparation. Der Substanzabtrag beträgt in beiden Fällen axial ca. 1,0 bis 1,5 mm und inzisal bzw. okkusal ca. 1,5 bis 2,0 mm. Abbildung 2 zeigt einen Vergleich des von den Herstellern empfohlenen Substanzabtrags der einzelnen Keramiksyste-me.

Klinische Studien zur Passgenauigkeit von Zirkondioxidkronen [5, 12, 13] weisen gute Ergebnisse auf. Die Autoren empfehlen aufgrund ihrer Ergebnisse den klinischen Einsatz von Zahnersatz mit Zirkondioxidgerüsten. Die Untersuchungen von Reich et al. zeigen einen gleichgroßen Randspalt einer viergliedrigen Verblendmetallkeramik-Brücke und einer Vollkeramikbrücke auf Zirkondioxidbasis [12, 13].

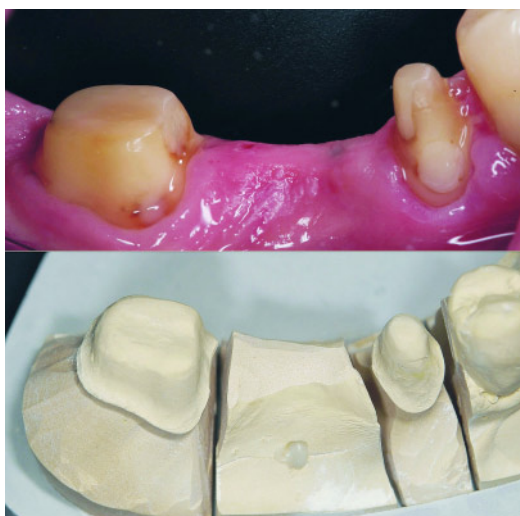Gerüste aus Zirkondioxidkeramik bieten den Vorteil, einen verfärbten Untergrund mit einem zahnfarbenen Keramikgerüst abdecken zu können. Diese Verfärbung kann durch einen Metallstift, Karies oder Devitalität des Zahnes bedingt sein. Das Keramikgerüst stellt einen zahnfarbenen Dentinkern dar. Die Krone oder Brücke reflektiert gemäß dem natürlichen Vorbild einfallendes Licht und



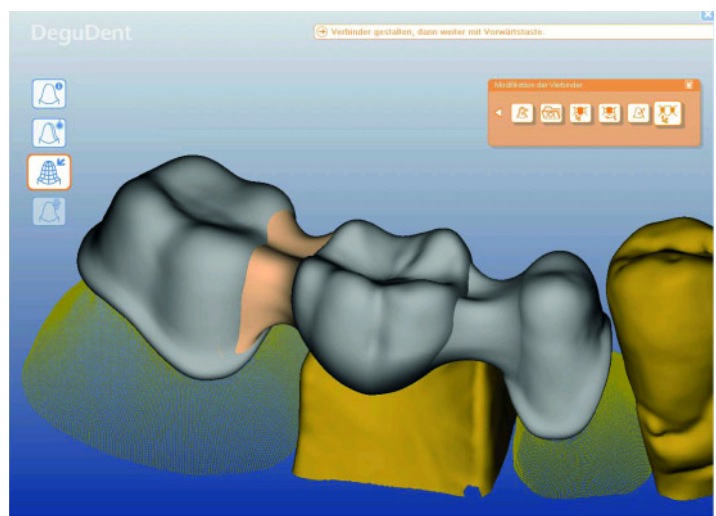
**Abbildung 3** Ausgangssituation (Seitenansicht/Okklusalanischt).



**Abbildung 4** Kariöse Defekte der Pfeilerzähne 45 und 47.



**Abbildung 5** Präparation (intraoral/Modellsituation).



**Abbildung 6** CAD-Konstruktion.

(Abb. 5, 6, 8, 9: J.-H. Lee)

streut dies in die aufliegende Verblendkeramik. Eine VMK-Krone bzw. -Brücke bietet diesen Effekt nicht. Die Transluzenz und die natürliche Farbwirkung sind dementsprechend nicht gegeben.

Aus finanzieller Sicht ist die Verblendmetallkeramik durch immer höher gestiegene Goldpreise relativ unattraktiv geworden. Eine eigene Kostenanalyse zeigt, dass eine dreigliedrige Vollkeramik-Seitenzahnbrücke aufgrund der Materialkosten deutlich günstiger ist als eine Verblendmetallkeramik-Seitenzahnbrücke. Die Kostenschätzung eines gewerblichen Dentallabors ergab, dass eine dreigliedrige VMK-Brücke ohne Modellkosten ca. 1000 € (hochgoldhaltige Legierung) und eine dreigliedrige Vollkeramikbrücke ohne Modellkosten ca. 800 € kostet (Gerüst LAVA 3M Espe). Dies ist neben einer hohen Qualität ein entscheidender Fortschritt für den Patienten.

Die Verblendmetallkeramik bietet jedoch Vorteile im Herstellungsverfahren. So kann im Falle eines Misserfolgs bei Herstellung des Metallgerüsts, wie ungenügende Passung oder Spannungen im Gerüst, das Gussmaterial wiederverwendet werden. Bei schlechter Passung eines Zirkondioxidgerüsts kann das Material nicht wiederverwendet werden. Es erfolgt eine Neuanfertigung auf Kulanz oder es kann versucht werden, den Fehler durch das Cut-back-Verfahren (press and veneer) oder mittels Überpresstechnik mit anschließender Bemalung (press and stain) zu kompensieren. Spannungen eines CAD-/CAM gefertigten Zirkondioxidgerüsts treten aufgrund des Herstellungsprozesses bei korrekter Anwendungen nicht auf.

Die Techniken „press and veneer“ oder „press and stain“ wurden in dem vorliegenden Fall mit der konventionel-

len Schichttechnik in Bezug auf Ästhetik, Funktionalität und Kosten verglichen.

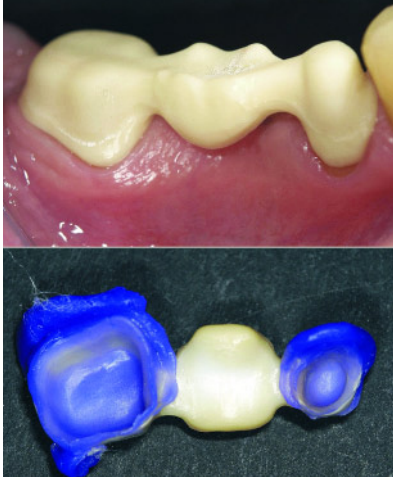
## 2 Falldarstellung

### Anamnese, Diagnostik und Behandlungsplanung

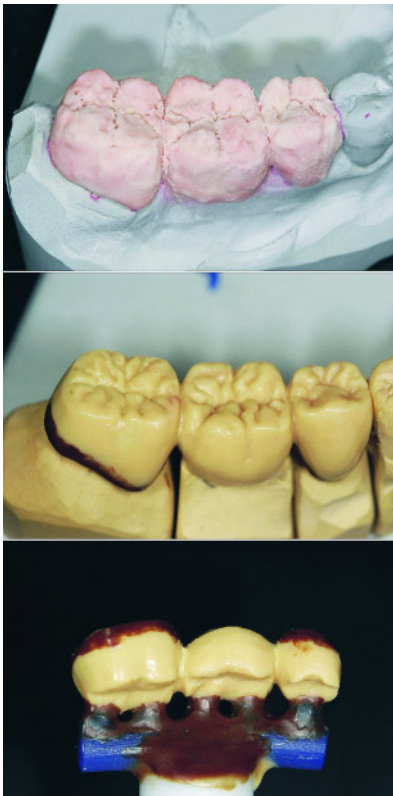
Ein 52-jähriger männlicher Patient stellte sich mit einer insuffizienten Schwebeglied-Brücke 45 x 47 (Abb. 3) in der Poliklinik für Zahnärztliche Prothetik des ZZMK (Carolinum) der Goethe Universität Frankfurt am Main zur Neuversorgung vor. Der Patient gab keine Schmerzsymptomatik an.

Die radiologische Kontrolle zeigte eine Sekundärkaries an den Pfeilerzähnen 45 und 47. Die parodontale Situation der vitalen Zähne 45 und 47 erwies sich als un-



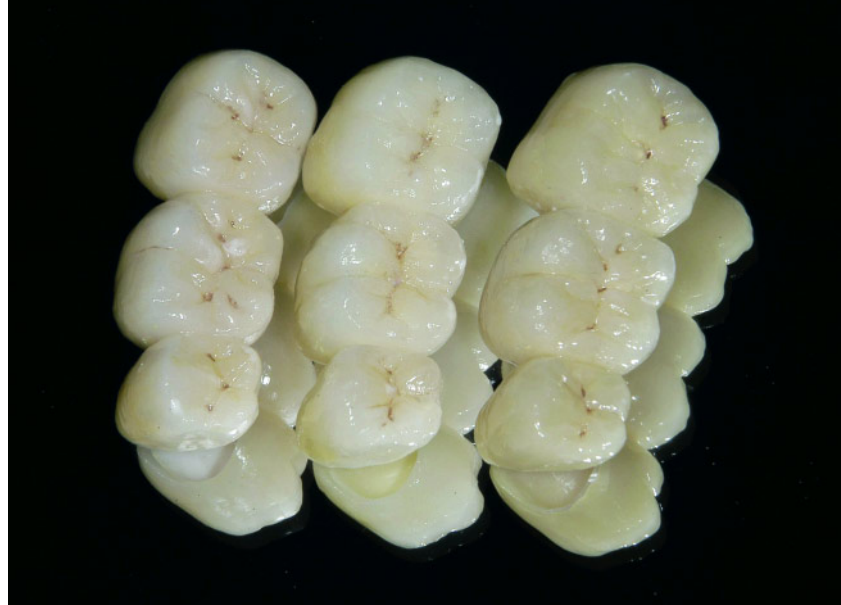

**Abbildung 7** Gerüstanprobe (intraoral/Innenabformung).



**Abbildung 8** Verschiedene Techniken der Verblendung (oben: Schichtkeramik; Mitte: Wachsmodellation Presskeramik; unten: reduzierte Wachsmodellation Presskeramik zur weiteren Verblendung).

auffällig. Aufgrund der röntgenologisch und klinisch abgesicherten Pfeilerwertigkeit wurde eine prothetische Neuversorgung geplant. Nach eingehender Beratung über die verschiedenen therapeutischen Möglichkeiten entschied sich der



**Abbildung 9** Verblendete Brücken (links: gepresst und bemalt „press and stain“; Mitte: gepresst und geschichtet „press and veneer“; rechts: geschichtet).

Patient für eine neue Brücke. Er äußerte allerdings den Wunsch nach einer verbesserten Ästhetik. Daher fiel die Wahl auf eine Vollkeramikbrücke 45 x 47.

#### Vorbehandlung

Nach Entnahme der insuffizienten Brücke stellten sich die Zähne 45 und 47 mit massiver Karies dar (Abb. 4). Die Sekundärkaries wurde entfernt und die Zähne mit einem adhäsiven Aufbau mittels lichthärtendem Komposit (Dentinadhäsiv Syntac Classic, Ivoclar; Komposit Herculite XRV, Kerr, Farbe A3) versehen.

#### Präparation, Abformung und Provisorium

Die Präparation der Brückenpfeiler (Abb. 5) wurde gemäß den Empfehlungen zur Herstellung eines Brückengerüsts mit dem Cercon-System durchgeführt. Der zirkuläre Substanzabtrag betrug ca. 1,0 mm. Die Hohlkehle wurde ausgeprägt und definiert gestaltet. Da die kariösen Defekte an den Zähnen 45 und 47 subgingival lagen, musste an den Zähnen 45 (vestibulär) und 47 (distal) mit dem Elektrotom vorsichtig Gingiva entfernt werden.

Die Abformung der Pfeilerzähne erfolgte nach Darstellung der Präparationsgrenzen mittels der Doppelfadentechnik und einer einzeitigen, einpha-

sigen Abformung. Dafür wurde ein Polyether-Abformmaterial (Impregum, 3M ESPE) unter Verwendung eines individualisierten Rimlock-Löffels gewählt.

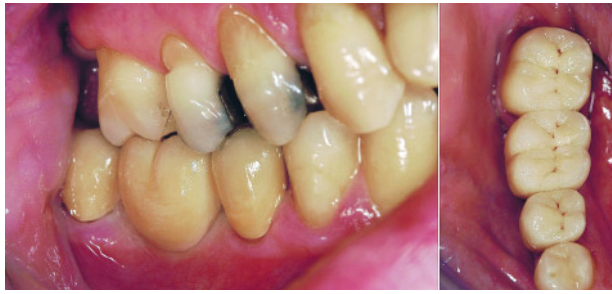Die Herstellung der provisorischen Versorgung erfolgte am Stuhl (chairside) mit einem vor Entnahme der Brücke angefertigten Provisoriumsschlüssels (Korrekturabformung; SilaPlast/SilaSoft, Detax). Als provisorisches Material wurde ProTemp 3Garant (3M ESPE) verwendet. Die Farbe wurde in gleicher Sitzung am Stuhl durch den Zahntechnikermeister ermittelt. Die Grundfarbe war eine 4M3 (A4).

#### Zahntechnik (Gerütherstellung)

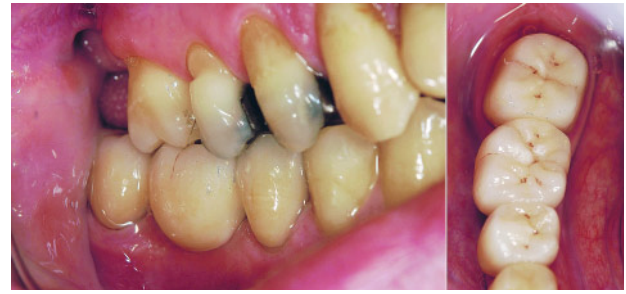Die Zirkondioxidbrücke wurde mit dem Cercon-System (DeguDent GmbH, Hana) gefertigt. Im vorliegenden Fall wurden nach Modellherstellung drei Gerüste im CAD-Verfahren gestaltet (Abb. 6) und anschließend aus vorgesintertem Y-TZP gefräst.

Mit der Dichtsinterung und Ausarbeitung war die Gerütherstellung abgeschlossen. Die erstellten Gerüste wurden mittels folgender unterschiedlicher Techniken keramisch verblendet:

- 1) **Verblendung als Schichtkeramik (cercon ceram kiss, DeguDent)**
- 2) **Verblendung als Presskeramik mit Bemalung: „press and stain“**



**Abbildung 10** Brücke 45 x 47; Verblendung geschichtet (1) (Seitenansicht/Okklusalanzeige).



**Abbildung 11** Brücke 45 x 47; Verblendung gepresst und bemalt (2) (Seitenansicht/Okklusalanzeige).

(cercon ceram press, cercon ceram kiss Malfarbe, DeguDent)

### 3) Verblendung kombiniert Presskeramik und Schichtkeramik: „press and veneer“ (cercon ceram press, cercon ceram kiss, DeguDent).

#### Gerüstanprobe mit Fixationsabformung

In der nächsten Sitzung wurden die drei erstellten Gerüste anprobiert (Abb. 7). Die Innenabformung aller Gerüste zeigte eine präzise Randpassung und einen gleichmäßigen Zementspalt (Abb. 7). Anschließend wurde eine Fixationsabformung zur Einstellung einer stabilen Okklusion (antagonistischer Kontakt, Approximalkontakt) mittels individualisiertem Abformträger und Polyäther-Material (Impregum, 3M ESPE) durchgeführt.

#### Zahntechnik (Verblendung)

Vor Verblendung der Zirkondioxidgerüste bereitete der Zahntechnikermeister zwei der drei erstellten Gerüste zum Überpressen mit Keramik vor, in dem er die Ränder der Gerüste kürzte bzw. entfernte. Der Zahntechnikermeister verblendete die Brückengerüste in den oben genannten Techniken (Abb. 8 und 9).

#### Eingliederung

Bei Einprobe der Brücken (Abb. 10–12) im Patientenmund, konnte kein Unterschied in der Passgenauigkeit (Randschluss/Approximalkontakt) der in unterschiedlichen Techniken erstellten Brücken festgestellt werden. Die Kontrolle erfolgte klinisch mittels Explorier-

Sonde, Innenabformung (Sila Soft, Dextra) und Zahnseide. Statische und dynamische Okklusion wurden mittels Shimstock- bzw. Okklusionsfolie klinisch adjustiert.

Vor der Einprobe erfuhr der Patient, dass drei verschiedene Brücken hergestellt wurden, um diese Brücken hinsichtlich Randschluss, Approximalkontakt und Okklusion intraoral zu bewerten und die beste dieser drei Brücken einzugliedern. Der Patient wurde nicht informiert, dass unterschiedliche Herstellungstechniken im Dentallabor zur Herstellung verwendet wurden. Da alle drei Brücken okklusal eingeschliffen wurden, bestand seitens des Patienten kein Unterschied im Kaugefühl. Alle Brücken erwiesen sich hinsichtlich der funktionellen Parameter als gleich gut und letztendlich konnte der Patient die Wahl für eine Brücke treffen.

Das Ziel dieses Vorgehens war es, die subjektiven Entscheidungskriterien des Patienten zu evaluieren. Nach langer Begutachtung im Kunst- und Tageslicht votierte der Patient für die Variante der konventionell geschichteten Verblendung. Der Patient erläuterte anschließend, dass ihn in seinem Entschluss ausschließlich ästhetische Gesichtspunkte beeinflusst haben. Dies begründete der Patient mit einer natürlicheren Farbgestaltung der gewählten Brücke. Vom Kaugefühl her bewertete er die drei hergestellten Brücken als gleich gut.

Die definitive Befestigung erfolgte mit einem kunststoffmodifizierten Glasionomer-Befestigungszement (Ketac Cem Plus, 3M ESPE GmbH).

#### Follow Up

Die eingegliederte Zirkondioxidbrücke ist mittlerweile seit 30 Monaten in Funk-

tion und wurde jährlich im ZZMK (Carolinum) kontrolliert. Die klinischen Parameter wie statische, dynamische Okklusion und Randschluss der Brücke sind als sehr gut zu bewerten. Die Verblendkeramik weist weder Kohäsions- noch Adhäsionsfrakturen auf. Die parodontalen Verhältnisse zeigen sich reizfrei. Am Zahn 45 ist eine deutliche Verbesserung der gingivalen Situation im Vergleich zur Eingliederung zu erkennen (Abb. 13). Der Patient ist weiterhin mit der angefertigten Seitenzahnversorgung hochzufrieden.

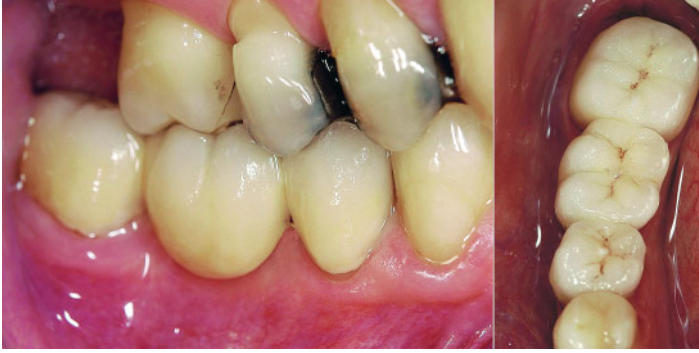### 3 Diskussion

Die hohe Biokompatibilität von Zirkondioxidkeramiken und die damit verbundenen positiven werkstoffkundlichen Eigenschaften sprechen für die Anwendung dieses Werkstoffs im dentalen Bereich [11].

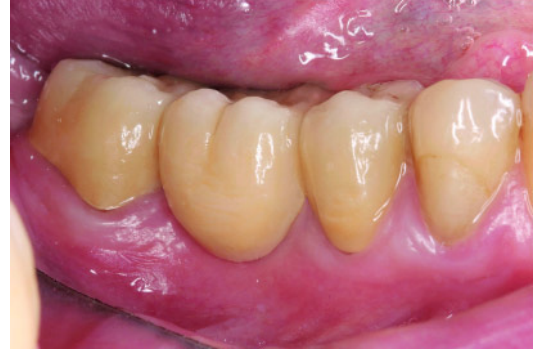Der vorliegende Fall verdeutlicht, dass die angewendeten drei Arten der keramischen Verblendung von Zirkondioxid hinsichtlich der klinischen Funktion als gleichwertig einzuschätzen sind. Die klinische Anwendbarkeit hinsichtlich Randschluss für das Gerüstmaterial Zirkondioxid wurden sowohl von Reich et al. [13] als auch von Beuer et al. [3, 4] bestätigt. Darüber hinaus beschreibt die Literatur den Verbund zwischen Gerüstmaterial und der Verblendung bei Vollkeramikronen im Vergleich zu Metallkeramikronen als gleichwertig [1].

Hinsichtlich der ästhetischen Eigenschaften ergaben sich zwischen den angewendeten Verblendungsarten unterschiedliche Ergebnisse.

Die konventionell verblendete Brücke (Keramikschichtung) und die „press



**Abbildung 12** Brücke 45 x 47; Verblendung gepresst und geschichtet (3) (Seitenansicht/Okklusalanzeige).



**Abbildung 13** Brücke 45 x 47; 30 Monate post Eingliederung. (Abb. 3–5, 7, 10–13: J. Brandt)


and veneer“-Technik zeichneten sich durch eine hohe Transluzenz aus. Das Licht wird dabei natürlich reflektiert und gestreut. Die Restauration besitzt dadurch eine natürliche Farbwiedergabe. Im Vergleich dazu zeigte die „press and stain“-Technik eine geringere Transluzenz. Die Oberfläche der Restauration wirkt dadurch matt. Ein natürliches Erscheinungsbild wurde nur eingeschränkt erzielt. Besonders deutlich ist dies in der Okklusalanzeige zu erkennen (Abb. 9).

Diese Beobachtungen spiegeln sich auch in der Entscheidung des Patienten wieder. Diese basierte ausschließlich auf ästhetischen Gesichtspunkten. Nach eigener Aussage habe ihn das natürliche Aussehen der konventionell geschichteten Brücke überzeugt.

Neben der Funktionalität und der Ästhetik sind auch die Kosten einer Restauration für den Patienten von Interesse. Eine private Zuzahlung wird von den Patienten zwar akzeptiert, kann zugleich allerdings auch ein limitierender Faktor sein. Auf diesem Hintergrund ist für die vorliegende Restauration ein Kostenvergleich erstellt worden. Auffällig

ist dabei der Umstand, dass alle hier angewendeten Techniken den Preis einer Verblendmetallkeramik zwar unterschreiten, jedoch auch innerhalb der verschiedenen Verblendetechniken Unterschiede bestehen. Diese kommen in der Hauptsache durch den unterschiedlichen zahntechnischen Aufwand zu Stande. Der folgende Kostenvergleich bezieht sich auf die reinen Brückenkosten ohne die jeweiligen Modellkosten und wurde von einem der korrespondierenden zahntechnischen Labors des ZZMK (Carolinum) in Frankfurt am Main aufgestellt. Die Kostenschätzung für die konventionell verblendete und vom Patienten gewählte Brücke ergibt einen Preis von ca. 800 €. Dagegen liegt eine Brücke mit gepresster und bemalter Verblendung („press and stain“) bei einem Preis von ca. 720 €. Eine Brücke mit gepresster und geschichteter Verblendung („press and veneer“) kostet aufgrund des erhöhten Aufwands ca. 950 €.

Zusammenfassend betrachtet ist der Einsatz von Zirkondioxid als Gerüstmaterial bei der Herstellung von Kronen- und Brückengerüsten im Seitenzahngebiet zu empfehlen. Hinsichtlich der

Verblendetechnik ist zwischen ästhetischen und finanziellen Gesichtspunkten abzuwägen. Hierbei ist der Wunsch des Patienten nach eingehender Beratung durch den Zahnarzt entscheidend für die Wahl des Therapiemittels. Darüber hinaus ist für den erfolgreichen Einsatz eines prothetischen Therapiemittels im Patientenmund ein perfekt aufeinander abgestimmtes Team zwischen Zahnarzt und Zahntechniker Grundvoraussetzung. 

**Interessenkonflikt:** Die Autorin/der Autor erklärt, dass kein Interessenkonflikt im Sinne der Richtlinien des International Committee of Medical Journal Editors besteht.

#### Korrespondenzadresse

Dr. J. Brandt  
Wissenschaftlicher Mitarbeiter  
Poliklinik für Zahnärztliche Prothetik  
ZZMK Carolinum, Hs. 29  
Theodor-Stern-Kai 7  
60590 Frankfurt am Main  
Tel.: 0 69 / 63 01 – 47 21 oder 47 87  
Fax: 0 69 / 63 01 – 37 11  
E-Mail: brandt@med.uni-frankfurt.de

## Literatur

- Al-Dohan HM, Yaman P, Dennison JB, Razzoog ME, Lang BR: Shear strength of core-veneer interface in bi-layered ceramics. *J Prosthet Dent* 91, 349–355 (2004)
- Att W, Komine F, Gerdts T, Strub JR: Marginal adaptation of three different zirconium dioxide three-unit fixed dental prostheses. *J Prosthet Dent* 101, 239–247 (2009)
- Beuer F, Fischer T, Erdelt K-J, Aggstaller H-U, Spiegl K, Gernet W: IADR #1336 and In vitro Study Marginal fit of Lava restorations (2005)
- Beuer F, Fischer T, Erdelt K-J, Aggstaller H-U, Spiegl K, Gernet W: Industrial report (2006)
- Beuer F, Naumann M, Gernet W, Sørensen JA: Precision of fit: zirconia three-unit fixed dental prostheses. *Clin Oral Invest* 13, 343–349 (2009)
- Ivoclar: IPS e.max Press Lithium-Disilikat-Glaskeramik-Rohling für die Press-Technik. [www.ivoclar.de](http://www.ivoclar.de) (2010)
- Kappert HF, Eichner K (Hrsg.): Zahnärztliche Werkstoffe und ihre Verarbeitung Thieme, Stuttgart 2008
- Kerschbaum T: Metallkeramik – ein halbes Jahrhundert im Dienste der Patienten. *Zahnärztl Mitt* 96, 44–50 (2006)
- Kunzelmann KH, Kern M, Pospiech P, Mehl A, Frankenberger R, Reiss B, Wiedhahn K: Vollkeramik auf einen



- Blick. Arbeitsgemeinschaft für Keramik in der Zahnheilkunde e.V., Ettlingen 2006
10. Lauer HC: Vollkeramische Restauration in der Hand des Generalisten. Zahnärztl Mitt 9/2003, 36–40 (2003)
  11. Legros C, Vanheusden A: All-ceramic peripheral restorations: crowns and bridges. Rev Belge Med Dent 61, 30–46 (2006)
  12. Reich S, Wichmann M, Nkenke E, Proeschel P: Clinical fit of all-ceramic three-unit fixed partial dentures, generated with three different CAD/CAM systems. Eur J Oral Sci 113, 174–179 (2005)
  13. Reich S, Kappe K, Teschner H, Schmitt J: Clinical fit of four-unit zirconia posterior fixed dental prostheses. Eur J Oral Sci 116, 579–584 (2008)
  14. Sailer I, Feher A, Filser F, Gauckler LJ, Luthy H, Hammerle CH: Five-year clinical results of zirconia frameworks for posterior fixed partial dentures. Int J Prosthodont 20, 383–388 (2007)
  15. Sailer I, Gottnerb J, Kanelb S, Hammerle CH: Randomized controlled clinical trial of zirconia-ceramic and metal-ceramic posterior fixed dental prostheses: a 3-year follow-up. Int J Prosthodont 22, 553–560 (2009)

## PRAXIS / PRACTICE

## Buchbesprechung / Book Review

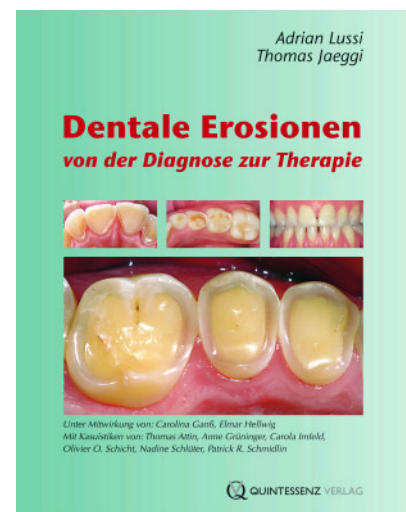
### Dentale Erosionen Von der Diagnose zur Therapie

A. Lussi, Th. Jaeggi, Quintessenz Verlags GmbH, Berlin 2009, ISBN: 978-3-938947-08-1, 134 Seiten, 202 farbige Abb., 98,00 €

Adrian Lussi und Thomas Jaeggi haben für den deutschsprachigen Raum jetzt erstmals ein Lehrbuch vorgelegt, das sich ausschließlich mit dentalen Erosionen beschäftigt. Mitgewirkt als Autoren haben Carolina Ganß und Elmar Hellwig sowie weitere Wissenschaftlerinnen und Wissenschaftler aus der Schweiz und Deutschland, die Kasuistiken beigetragen haben. Da in den letzten Jahren das Thema dentale Erosion in der Forschung und der täglichen Praxis an Bedeutung gewonnen hat, ist dies jetzt sicherlich der richtige Zeitpunkt für ein solches Buch. Das Buch ist in 7 Kapitel gegliedert und enthält zahlreiche Abbildungen und Tabellen. Nach einer kurzen Einleitung folgen ausführliche Kapitel zur Diagnostik der Erosionen, Prävalenz, Inzidenz und Lokalisation der Erosionen sowie Ätiologie und Risikoabklärung. Nach zwei kürzeren Kapiteln zur Prävention und zu Erosionen bei Kindern folgt ein 50 Seiten umfassender Abschnitt über restaurative und rekonstruktive Behandlungsstrategien mit acht Fallbeschreibungen.

Zu Beginn werden das klinische Erscheinungsbild und die Differenzialdiagnose von Erosionen mit Hilfe von hervorragenden klinischen Bildern besprochen. Als sinnvolle Möglichkeit für ein Screening von Patienten wird zum Ab-

schluss des Kapitels der vor kurzem international eingeführte BEWE (Basic Erosive Wear Index) vorgestellt. Obwohl in Studien zur Prävalenz der Erosionen zu meist unterschiedliche Untersuchungsmethoden angewandt wurden, lässt sich insgesamt ableiten, dass seit einigen Jahren die Häufigkeit und der Schweregrad der Erosionen zunehmen. Besonders eindrucksvoll sind in diesem Kapitel die Fallbeschreibungen zur Progression von Erosionen über längere Zeiträume. Im Kapitel zur Ätiologie und Risikoabklärung wird dargelegt, dass nicht der pH-Wert allein, sondern das Zusammenspiel mit anderen Faktoren für die Erosivität eines Getränkes und einer Speise entscheidend ist. Diese Information ist sehr wichtig, da es in letzter Zeit häufig gut gemeinte, aber sachlich falsche Äußerungen zur Erosivität von Getränken und Nahrungsmitteln gegeben hat. Dies trifft auch auf die im Kapitel Prävention von Erosionen behandelten Zusammenhänge zwischen Erosion und Zahnhygiene zu. Praxisnah sind die Empfehlungen für die Patienten zur Steuerung des Säurekonsums und zur Reduktion der Säureeinwirkung. Im Kapitel Erosionen bei Kindern wird sehr anschaulich das klinische Erscheinungsbild von Erosionen im Milchgebiss und in der gemischten Dentition beschrieben. Im letzten Kapitel



werden restaurative und rekonstruktive Behandlungsstrategien vorgestellt. Die Maßnahmen reichen von minimalinvasiven direkten Kompositrestaurationen bis zu aufwendigen vollkeramischen Rekonstruktionen.

Das Buch kann sowohl praktizierenden Zahnärzten wie auch Studierenden uneingeschränkt empfohlen werden. Durch die gute Gliederung, die informativen Tabellen und die zahlreichen klinischen Abbildungen ist das Buch leicht lesbar und wird dazu beitragen, das Wissen über dentale Erosionen zu erweitern. **DZ**

J. Klimek, Gießen