

A.M. Schmidt-Westhausen¹, H. Ebhardt²

Die Biopsie und histopathologische Untersuchung von Mundschleimhautveränderungen



A.M. Schmidt-Westhausen

Biopsy and histopathologic diagnosis of oral mucosal lesions

■ Patienten mit Mundschleimhautveränderungen wenden sich zumeist an ihren Zahnarzt. Dieser sollte intraorale Läsionen *erkennen* und ggf. notwendige paraklinische Untersuchungsmethoden *kennen*.

Ein diagnostisches Verfahren ist die Biopsie und deren histopathologische Untersuchung. In Fällen, bei denen der Zahnarzt nicht selbst eine Biopsie durchführt und den Patienten in eine spezialisierte Klinik/ Praxis überweist, sollte er mit entsprechenden Maßnahmen vertraut sein und histopathologische Befunde interpretieren können, um eine adäquate Therapie zu ermöglichen.

Dieser Artikel beschäftigt sich mit Schwierigkeiten, die bei der Durchführung einer Biopsie auftreten können sowie Problemen bei der Interpretation histopathologischer Befunde, die möglicherweise zu falschen Diagnosen führen können.

(Dtsch Zahnärztl Z 2012, 67: 657–661)

Schlüsselwörter: Diagnostik, orale Mukosa, Biopsie

Patients with intraoral lesions frequently present in the general dental practice. Dental practitioners have to be informed of how to cope with this situation and have an understanding of investigative techniques assisting in reaching a diagnosis. Biopsy and subsequent histological examination of the **intraoral** pathology is an important tool. Even if the general practitioner refers the patient to a specialized clinic he has to be familiar with the procedure and interpretation of histopathologic results. This article focuses on clinical issues with impact on biopsy procedures and potential pitfalls as well as problems affecting histological assessment of tissue and – as a consequence – diagnosis.

Keywords: biopsy procedures, oral mucosa, diagnosis

¹ Charité- Universitätsmedizin Berlin, CharitéCentrum für Zahn-, Mund- und Kieferheilkunde, Oralmedizin, zahnärztliche Röntgenologie und Chirurgie

² Zentrum für Oralpathologie, Friedrich-Ebert-Str. 33–34, 14469 Potsdam

Peer-reviewed article: eingereicht: 10.07.2012, Fassung akzeptiert: 24.07.2012

DOI 10.3238/dzz.2012.0657–0661

1 Einleitung

Bei Mundschleimhautveränderungen wenden sich Patienten oft zunächst an ihren Zahnarzt/ ihre Zahnärztin [5]. Daher ist es entscheidend, dass der Zahnarzt Veränderungen *erkennt* und Techniken, die bei der Diagnosefindung hilfreich sind, *kennt*. Es ist hierzu nicht notwendig, dass er selbst die Biopsie durchführt, doch auch im Falle einer Überweisung in eine spezialisierte Praxis/ Klinik müssen notwendige Maßnahmen und Befundinterpretation beherrscht werden, um die adäquate Behandlung des Patienten sicherzustellen. Die American Academy of Oral and Maxillofacial Pathology empfiehlt, dass jedes veränderte Gewebe umgehend biopsiert sowie mikroskopisch untersucht und analysiert werden muss [12]. In den meisten Fällen ist die histopathologische Untersuchung des Gewebes der Goldstandard bei der Diagnose oraler und perioraler Veränderungen [3, 11, 12, 14]. Die histopathologische Untersuchung dient nicht nur der Diagnosefindung, sondern bringt darüber hinaus Hinweise zum klinischen Verlauf und zur Prognose [13, 19].

Trotz des hohen Stellenwerts der histologischen Untersuchung sind Zahnärzte bei der Entnahme von Gewebeproben und deren Einsendung an den Pathologen eher zurückhaltend [6]. Als Grund werden mangelnde Erfahrung in der Durchführung und die Angst vor einer Fehldiagnose angegeben [4].

2 Biopsie der Mundschleimhaut

Eine adäquate Gewebeprobe ist für eine exakte Untersuchung, Diagnose und anschließende Behandlung unerlässlich [6]. *Poh et al.* wiesen darauf hin, dass eine Biopsie Gewebe einer repräsentativen Stelle der Veränderung enthalten muss. Damit ist die Güte der Biopsie abhängig von der Wahl der Lokalisation, der Art der Biopsie und der Einsendung des Biopsats an das Labor [14]. Zunächst ist die Größe des entnommenen bzw. einzusendenden Gewebes entscheidend. Obwohl die Biopsie nicht groß sein muss, sind sehr kleine oder oberflächliche Biopsien oft nicht ausreichend und diagnostisch nicht zu verwerten. Bei zu kleinen Pro-

Abbildung 1 Antrag auf histopathologische Untersuchung: Anamnese des Patienten, Risikofaktoren, Beschreibung der Lokalisation sowie des klinischen Bildes.

Figure 1 Histopathology request form: The biopsy sample should always be accompanied by pertinent clinical information (patient's past history, risk factors, location of the lesion, size and duration).

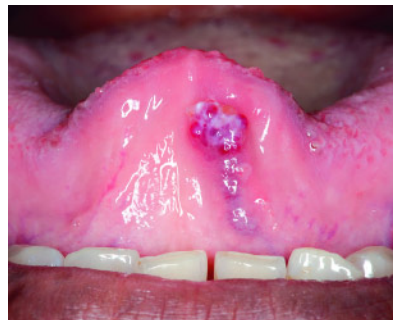

Abbildung 2 Kavernöses Hämangiom an der Zungenspitze.

Figure 2 Cavernous hemangioma of the tongue.

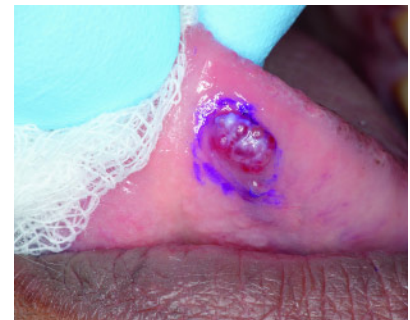

Abbildung 3 Anzeichnen des zu exzidierenden Bereichs mittels Schleimhautmarker (Codman).

Figure 3 Selection of the biopsy site using a marker pen (Codman).

ben kann im histopathologischen Labor oftmals das Epithel nicht identifiziert werden, was für eine verlässliche Diagnose jedoch das Entscheidende ist. Von großer Bedeutung für den Pathologen ist die akkurate und relevante Beschreibung des klinischen Bildes, die Angabe der Lokalisation und Differenzialdiagnose sowie die Anamnese des Patienten [12] (Abb. 1). Auf Seiten der Pathologen müssen spezielle Kenntnisse vorhanden sein, um die klinischen Informationen zielgerichtet einarbeiten zu können.

2.1 Indikation

Folgende oralpathologische Veränderungen müssen biopsiert werden:

1. Persistierende weiße Mundschleimhautveränderungen, da es sich um Präkanzerosen handeln kann
2. Persistierende Ulzerationen
3. Persistierende Schwellungen ohne eindeutige Diagnose
4. Veränderungen, die nicht auf Therapie ansprechen
5. Verdacht auf Malignität. Hier sollte der Zahnarzt keine Biopsie vorneh-

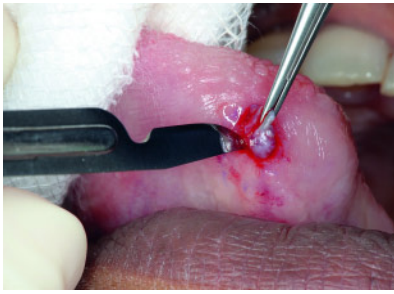


Abbildung 4 Exzision der Veränderung mittels Skalpell.

Figure 4 Use of scalpel to obtain the biopsy sample.

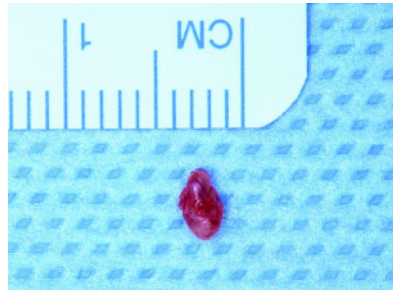


Abbildung 5 Exzisionsbiopsat.

Figure 5 Biopsy sample.

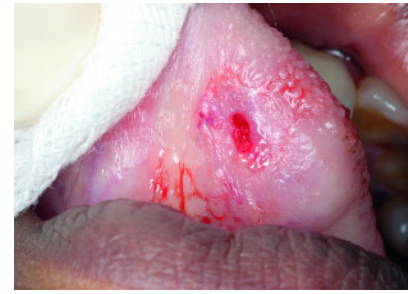


Abbildung 6 Zustand nach Exzisionsbiopsie.

Figure 6 Status post excisional biopsy.

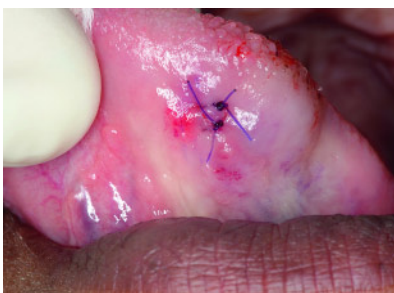

Abbildung 7 Nahtverschluss.

Figure 7 Suturing to close the biopsy wound.

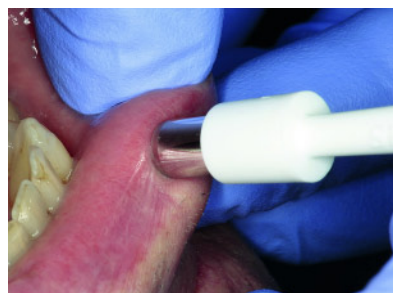

Abbildung 8 Stanzbiopsie an der Unterlippe (Entnahme von Speicheldrüsengewebe).

Figure 8 Insertion of the punch into the tissue with circular motion (salivary gland tissue).




Abbildung 9 Stanzen verschiedener Größen (2 mm, 4 mm, 6 mm).

Figure 9 Punches in various sizes (2 mm, 4 mm, 6 mm).

men, sondern den Patienten in eine Fachklinik überweisen [8, 15].

Bei der Entscheidung, ob eine Läsion biopsiert werden sollte, gilt der Grundsatz, dass alle Läsionen, die nicht innerhalb von 7 bis 10 Tagen abgeheilt bzw. regredient sind, der Biopsie zugeführt werden müssen (Turnover Rate des Epithels).

2.2 Wahl der Entnahmestelle

Bei großen Veränderungen können Diskrepanzen in Hinblick auf histologische Merkmale auftreten, innerhalb einer Veränderung können beispielsweise unterschiedliche Dysplasiegrade vorkommen. So kann es bei einem Plattenepithelkarzinom Bereiche geben, die invasives Wachstum zeigen, andere nur eine geringgradige Epitheldysplasie. Die Entnahmestelle muss daher für die gesamte Veränderung repräsentativ sein. In solchen Fällen bietet es sich an, mehrere kleinere Biopsien durchzuführen, damit die Aussicht besteht, dass der Pathologe einen repräsentativen Bereich zur Be-

gutachtung erhält. In einer Studie verglichen Lee et al. Leukoplakien, bei denen nur ein Bereich biopsiert wurde mit dem Resektionspräparat der gesamten Veränderung. Die Übereinstimmung zwischen den Diagnosen betrug nur 56 %. Betont werden muss hierbei, dass in dieser Studie 29,5 % der Leukoplakien unterdiagnostiziert wurden. Die Autoren zeigten, dass die Rate der Unterdiagnosen auf 11,9 % reduziert werden konnte, wenn bereits zu Anfang multiple Biopsien entnommen wurden [9].

2.3 Art des Eingriffs

Bei den meisten Mundschleimhautveränderungen ist eine Skalpellbiopsie indiziert, um ausreichend Gewebe für die histologische Untersuchung zu erhalten. Aus klinischer Sicht existieren einige Faktoren, die Einfluss auf die Form der Biopsie oder die Wahl des Gewebes haben. Hierzu zählen die umgebenden anatomischen Strukturen, die einen chirurgischen Eingriff erschweren können, die Beschaffenheit (z. B. hohe Vaskulari-

sation des Gewebes) oder die Größe der Veränderung (Leukoplakie des gesamten Mundbodens).

Doch auch weitere Techniken zur Probengewinnung wie Zytologie oder Feinnadelbiopsien finden klinisch Verwendung. Mögliche Probleme bei der Anwendung dieser Techniken müssen jedoch bekannt sein, damit die Befunde richtig interpretiert werden.

2.3.1 Skalpellbiopsie

Die gängige Methode der Gewebegewinnung zur histologischen Untersuchung ist die Skalpellbiopsie. Dies kann durch eine Entfernung der gesamten Veränderung (Exzisionsbiopsie, Abb. 2–7) oder durch Entnahme eines Teils der Veränderung (Inzisionsbiopsie) erfolgen. Eine bis zu 1 cm große Veränderung wird einschließlich normalen Gewebes in toto entfernt (Exzisionsbiopsie). Bei pathologischen Veränderungen über 1 cm sollte ein repräsentatives Gewebestück an der Grenze zwischen normalem und pathologischem Gewebe entfernt werden. Ist die Veränderung größer als

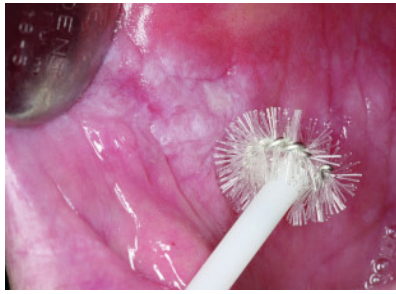


Abbildung 10 Zellentnahme mittels Bürstchen (Bürstenzytologie), homogene Leukoplakie Wangenschleimhaut (rechts).

Figure 10 Collection of cell sample (brush cytology/ brush biopsy), homogeneous leukoplakia of the buccal mucosa.

1,5 bis 2 cm und sollte eine Biopsie nicht alle Charakteristika der Veränderung erfassen, können zwei oder mehrere Biopsien entnommen werden. Auch Inzisionsbiopsien sollten normales Gewebe mit einschließen [15]. Die Entnahme ausschließlich aus dem Zentrum der Läsion ist nicht zu empfehlen, da dann der für die histopathologische Beurteilung wichtige Übergang zu makroskopisch gesundem Gewebe nicht analysiert werden kann.

2.3.2 Stanzbiopsie

Alternativ zur Skalpellbiopsie bieten sich Stanzbiopsien an (Abb. 8). Die hierzu notwendigen Einweginstrumente sind in verschiedenen Durchmessern erhältlich (Abb. 9). Die Gewebsentnahme mittels Stanzbiopsie ist – abhängig von der Konfiguration der Veränderung – eine einfache Methode und verursacht wenige Gewebeatfakte [2]. Bei Verdacht auf vaskuläre Läsionen ist die Stanzbiopsie wegen der Blutungsgefahr nicht zu empfehlen.

2.3.3 Exfoliativ-Zytologie (Bürstenzytologie) (Abb. 10 und 11)

Diese nicht invasive Methode kann u. U. bei der Evaluation oraler Mundschleimhautveränderungen nützlich sein, besonders bei der Beurteilung oberflächlicher zellulärer Merkmale. Sollten atypische Zellen gefunden werden, kann dies ein Zeichen für Entzündungen aber auch Anzeichen für Epitheldysplasie bzw. Malignität sein, so dass in solchen Fällen eine zeitnahe chirurgische Biopsie obligat anzuschließen ist [7, 11, 17]. Nachteil der zytologischen Unter-

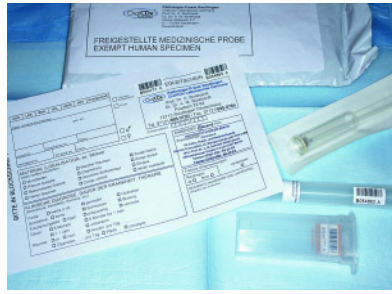

Abbildung 11 Antrag auf zytologische Untersuchung (Methode: Oral CDx Analyse).

Figure 11 Cytology request form (Oral CDx analysis).

(Abb. 1-11: A.M. Schmidt-Westhausen)

suchung ist, dass am Zellmaterial der Bürstenbiopsie zwar eine Epitheldysplasie diagnostiziert, jedoch nicht in *geringgradig*, *mittelgradig* oder *hochgradig*/ *Carcinoma in situ* eingeteilt werden kann, da auf Grund der Zellvereinzelung bei dieser Methode die Schichtung des Epithels nicht erhalten ist und somit nicht beurteilt werden kann.

Anwendung findet die Bürstenzytologie bei Patienten, die einen invasiven Eingriff ablehnen, wenn kein Verdacht auf einen malignen Prozess vorliegt, z. B. bei homogener Leukoplakie. Bei Malignitätsverdacht muss in jedem Fall eine Skalpellbiopsie erfolgen.

2.4 Schwierigkeiten bei der Gewebsentnahme

Gelegentlich kann es zu Problemen bei der Interpretation der Histologie kommen, z. B. in Fällen, in denen klinische Kriterien nicht mit den histologischen Merkmalen korrelieren. Dies kann z. B. daran liegen, dass die Biopsie von einer nicht repräsentativen Stelle der Veränderung entnommen wurde. Jedoch können auch folgende weitere Faktoren die Struktur des eingesendeten Materials beeinflussen:

2.4.1 Chirurgische Kriterien

Die chirurgische Vorgehensweise ist essentiell. So kann das Quetschen des Gewebes mit der Pinzette die histologischen Merkmale zerstören und eine mikroskopische Untersuchung wertlos machen. In einer Untersuchung von Seoane et al. wurde nachgewiesen, dass Quetschartefakte häufiger bei Einsendun-

gen von allgemein Zahnärztlich-tätigen Zahnärzten auftraten [18]. Ein weiterer Faktor, der zur Artefaktbildung führen kann, ist die Gewebsentnahme mittels Laser- oder Elektrochirurgiegerät [10]. Diese Techniken induzieren thermische Artefakte wie Karbonisierung, Elongation der Zellkerne und vakuoläre Degeneration des Gewebes. Daher ist der Skalpellbiopsie (und ggfs. der anschließende Gebrauch eines Elektrochirurgiegeräts zur Blutungskontrolle) der Vorzug zu geben.

2.4.2 Fixierung des Biopsats

Der unsachgemäße Umgang mit dem Gewebe nach dessen Entfernung kann ebenfalls zu Artefaktbildung führen oder – im schlimmsten Falle – zu einer Nichtbeurteilbarkeit durch den Pathologen. Die Fixierung des Biopsats ist zur Vermeidung autolytischer Artefakte essentiell. Für die histologische Untersuchung ist im Routinefall 4%-iges Formalin die Fixierlösung der Wahl, es sei denn, andere diagnostische Techniken benötigen spezifische Fixierungen. In diesen Fällen ist eine vorherige Absprache mit dem Pathologen unerlässlich. So ist beispielsweise bei Autoimmunerkrankungen (Pemphigoid, Lupus erythematoses etc.) eine Immunfluoreszenzfärbung für eine präzise Diagnose notwendig [16]. Es bietet sich an, das Biopsat nach Entnahme zu teilen; eine Hälfte wird in Transportmedium für Immunfluoreszenz und die andere in Formalin für die Routineuntersuchung gelegt. Bei diesem Vorgehen wird verhindert, dass die frische Gewebeprobe mit Formalin in Berührung kommt, was nachfolgende Immunfluoreszenzuntersuchungen erschwert. Formalin und weitere Spezifika werden in der Regel von dem Pathologie-Labor bereitgestellt. Der Versand von Gewebeproben in Alkohol führt zu Schrumpfungsfaktoren des Gewebes und physiologische Kochsalzlösung kann die autolytischen Prozesse nicht aufhalten. Die beiden letztgenannten Lösungen sind deshalb für den Transport der Gewebeproben nicht geeignet.


2.5 Forensische Aspekte

Zahnärzte haben eine berufliche Verpflichtung Mundschleimhautveränderungen zu diagnostizieren und zu behandeln oder den Patienten entspre-

chend zu überweisen. Wird eine Biopsie entnommen, trägt der Zahnarzt Verantwortung dafür, dass das Ergebnis dokumentiert und der Patient informiert wird sowie therapeutische Schritte eingeleitet werden. Fehler in diesem Ablauf, speziell wenn es sich um malignes Geschehen handelt, können juristische Konsequenzen nach sich ziehen [1].

3 Fazit

Eine Vielzahl von Autoren kommt überein, dass der allgemeinärztlich-tätige Zahnarzt in der Lage sein sollte, einfache, klinisch gutartig imponierende Mundschleimhautveränderungen selbst zu biopsieren [20]. Deut-

lich wird, dass im Praxisalltag dieses nicht konsequent umgesetzt wird. Grund hierfür ist, dass Mundschleimhautveränderungen in der Zahnarztpraxis eher selten auftreten. Folglich ist auch ein Mangel an Routine Anlass für die Zurückhaltung bei der Durchführung von Biopsien. Dennoch sollten Zahnärzte, was das Auftreten von Veränderungen der oralen Mukosa betrifft, geschult sein und umsichtig agieren. Auch wenn die Eingriffe nicht selbst durchgeführt werden, sollten Zahnärzte die Untersuchungsprinzipien und Techniken verstehen sowie ein standardisiertes Überweisungskonzept entwickeln, so dass die Diagnose für den Patienten frühzeitig und suffizient gestellt werden kann. 

Interessenkonflikt: Die Autorin/ die Autoren erklären, dass kein Interessenkonflikt im Sinne der Richtlinien des International Committee of Medical Journal Editors besteht.

Korrespondenzadresse

Prof. Dr. Andrea Maria
Schmidt-Westhausen
Oralmedizin, zahnärztliche
Röntgenologie und Chirurgie
Charité – Universitätsmedizin Berlin,
Campus Benjamin Franklin
Alßmannshäuser Str. 4–6
14197 Berlin
Tel.: 030 450562-692
Fax: 030 450562-922
E-Mail: schmidt-westhausen@charite.de

Literatur

1. Bird S: A GP's duty to follow up test results. *Aust Fam Physician* 32, 45–46 (2003)
2. Camacho Alonso F, Lopez Jornet P, Jimenez Torres MJ, Orduna Domingo A: Analysis of the histopathological artefacts in punch biopsies of the normal oral mucosa. *Med Oral Patol Oral Cir Bucal* 13, E636–639 (2008)
3. Cawson RA, Odell E: *Cawson's essentials of oral pathology and oral medicine*. Churchill Livingstone Elsevier (2008)
4. Diamanti N, Duxbury AJ, Ariyaratnam S, Macfarlane TV: Attitudes to biopsy procedures in general dental practice. *Br Dent J* 192, 588–592 (2002)
5. Farah CS, Simanovic B, Savage NW: Scope of practice, referral patterns and lesion occurrence of an oral medicine service in Australia. *Oral Dis* 14, 367–375 (2008)
6. Franklin CD, Jones AV: A survey of oral and maxillofacial pathology specimens submitted by general dental practitioners over a 30-year period. *Br Dent J* 200, 447–450 (2006)
7. Hall DL: Oral brush biopsy technique instruction outcomes for senior dental students. *J Dent Educ* 70, 820–824 (2006)
8. Kunkel M, Hertrampf K, Kreusser B, Singer R, Weingart D, Werkmeister R: s2k Leitlinie: Diagnostik und Management von Vorläuferläsionen des oralen Plattenepithelkarzinoms in der Zahn-, Mund- und Kieferheilkunde. DGMKG (2010)
9. Lee JJ, Hung HC, Cheng SJ et al.: Factors associated with underdiagnosis from incisional biopsy of oral leukoplakic lesions. *Oral Surg Oral Med Oral Pathol Oral Radiol Endod* 104, 217–225 (2007)
10. Matsumoto K, Suzuki H, Usami Y, Hattori M, Komoro T: Histological evaluation of artifacts in tongue tissue produced by the CO₂ laser and the electro-tome. *Photomed Laser Surg* 26, 573–577 (2008)
11. Mehrotra R, Hullmann M, Smeets R, Reichert TE, Driemel O: Oral cytology revisited. *J Oral Pathol Med* 38, 161–166 (2009)
12. Melrose RJ, Handlers JP, Kerpel S, Summerlin DJ, Tomich CJ: The use of biopsy in dental practice. The position of the American Academy of Oral and Maxillofacial Pathology. *Gen Dent* 55, 457–461 (2007)
13. Pereira MC, Oliveira DT, Landman G, Kowalski LP: Histologic subtypes of oral squamous cell carcinoma: prognostic relevance. *J Can Dent Assoc* 73, 339–344 (2007)
14. Poh CF, Ng S, Berean KW, Williams PM, Rosin MP, Zhang L: Biopsy and histopathologic diagnosis of oral premalignant and malignant lesions. *J Can Dent Assoc* 74, 283–288 (2008)
15. Reichart PA, Philipsen HP: *Oralpathologie*. Georg Thieme Verlag, Stuttgart New York 1999
16. Rinaggio J, Crossland DM, Zeid MY: A determination of the range of oral conditions submitted for microscopic and direct immunofluorescence analysis. *J Periodontol* 78, 1904–1910 (2007)
17. Scheifele C, Schmidt-Westhausen AM, Dietrich T, Reichart PA: The sensitivity and specificity of the OralCDx technique: evaluation of 103 cases. *Oral Oncol* 40, 824–828 (2004)
18. Seoane J, Varela-Centelles PI, Ramirez JR, Cameselle-Teijeiro J, Romero MA: Artefacts in oral incisional biopsies in general dental practice: a pathology audit. *Oral Dis* 10, 113–117 (2004)
19. Silveira EJ, Godoy GP, Lins RD et al.: Correlation of clinical, histological, and cytokeratin profiles of squamous cell carcinoma of the oral tongue with prognosis. *Int J Surg Pathol* 15, 376–383 (2007)
20. Wan A, Savage NW: Biopsy and diagnostic histopathology in dental practice in Brisbane: usage patterns and perceptions of usefulness. *Aust Dent J* 55, 162–169 (2010)