


J. Kilian<sup>1</sup>

# Die prothetische Versorgung beim Gorlin-Goltz-Syndrom: ein Fallbericht

## *Prosthetic rehabilitation at the Gorlin-Goltz syndrome: a case report*



J. Kilian

**Einführung:** Das Gorlin-Goltz-Syndrom ist eine autosomal dominant vererbte multifaktorielle Erkrankung, die im Mund-, Kiefer- und Gesichtsbereich durch das Auftreten von multiplen Basaliomen bzw. Basalzellkarzinomen und odontogenen Keratozysten charakterisiert ist.

**Methode:** Der vorliegende Fallbericht stellt die prothetische Versorgung einer Patientin mit Gorlin-Goltz-Syndrom vor. Die Patientin wünschte keine weiteren chirurgischen Eingriffe und wurde daher konventionell mit Teleskopprothesen versorgt.

**Ergebnisse/Schlussfolgerung:** Die Lebensqualität von Patienten mit Gorlin-Goltz-Syndrom ist aufgrund der zahlreichen notwendigen operativen Eingriffe zur Entfernung der Neoplasien, der daraus resultierenden Vernarbungen im Gesichtsbereich und des frühzeitigen Zahnverlustes oftmals stark eingeschränkt. Daher wünschen sich die Patienten häufig eine unkomplizierte prothetische Versorgung ohne weitere chirurgische Eingriffe. Unabhängig von der Art der prothetischen Versorgung sind sehr engmaschige Kontrolluntersuchungen sowie eine enge Zusammenarbeit mit den weiteren behandelnden Ärzten unabdingbar. (Dtsch Zahnärztl Z 2013, 68: 662–667)

*Schlüsselwörter:* Gorlin-Goltz-Syndrom; naevoides Basalzellkarzinom; naevoide Basalzellkarzinomatose; naevoide Basalzellkarzinome; Kieferzysten; Doppelkronen; Teleskopkronen; Teleskopprothesen

**Introduction:** Gorlin-Goltz syndrome is a multifactorial hereditary condition and is transmitted as an autosomal dominant trait. It is characterized by the appearance of multiple basaliomata or basal cell carcinomata and odontogenic keratocytes in the oral and maxillofacial area.

**Method:** This case report presents the prosthetic rehabilitation of a patient with Gorlin-Goltz syndrome. Since the patient did not wish any further surgical treatments, she was provided with conventional telescopic prostheses.

**Results/Conclusion:** Patients with Gorlin-Goltz syndrome often have a limited quality of life because of the numerous surgical treatments necessary for the removal of neoplasias, the resultant scarring in the facial area and the early loss of teeth. Therefore the patients often ask for an uncomplicated prosthetic treatment without any further surgical interventions. Regardless of the kind of prosthetic treatment, regular control check-ups and close cooperation with the patient's other doctors are indispensable.

*Keywords:* Gorlin-Goltz syndrome; naevoid basal cell carcinoma; naevoide naevoid basal cell carcinomatosis; naevoid basal cell carcinomata; jaw cysts; double crowns; telescopic crowns; telescopic crown-retained partial dentures

<sup>1</sup> Fichtestr.3, 78224 Singen

Peer-reviewed article: eingereicht: 15.01.2013, revidierte Fassung akzeptiert: 24.04.2013

DOI 10.3238/dzz.2013.0662-0667

Hauptkriterien (Major criteria)	Nebenkriterien (Minor criteria)
Multiple Basalzellkarzinome	Spina bifida
Solitär, vor dem 20-sten Lebensjahr auftretende Basalzellkarzinome	Verkürzung des I. Metakarpalknochens
Odontogenetische Keratozysten	Hypertelorismus
Palmo-plantare Pits	Telecantus
Verkalkung der Falx Cerebri	Frontooccipitaler Kopfumfang
Rippenanomalien (gespalten, verschmolzen, fehlend)	
Ovarialfibrome	
Medulloblastom	
Phalangenentzündung	
Verkürzung des IV. Metakarpalknochens	

**Tabelle 1** Diagnostische Haupt- und Nebenkriterien bei Gorlin-Goltz-Syndrom nach Kimonis et al. 1997 [14].

**Table 1** Major and minor diagnostic criteria for Gorlin-Goltz syndrome according to Kimonis et al. 1997 [14].

## Einleitung

Das Gorlin-Goltz-Syndrom ist eine Erkrankung, die unter den Namen Naevo-Basalzellkarzinomatose, erbliche kutaneo-mandibuläre Polyonkose, Ward Syndrom, Naevoides Basalzellkarzinomsyndrom, Hermans-Großfeld-Spaas-Valk-Krankheit, Basalzellaevussyndrom (BZNS) oder Naevo-Basalzellkarzinome bekannt ist. *Kaposi* berichtete 1872 erstmals über die Symptomatik. *Jarisch* und *White* befassten sich 1894 mit dem Krankheitsbild [12]. 1960 beschrieben und benannten *Robert Goltz* und *Robert Gorlin* die Erkrankung [10].

Die klinischen Hauptsymptome der Erkrankung sind das Auftreten von Basalzellkarzinomen, Palmoplantarkeratosen, Gabelrippen und Verkalkungen der Falx cerebri. Die Manifestation der Erkrankung ist in jeder Altersgruppe möglich. Im klinischen Bild ist die Erkrankung häufig mit multiplen Nebensymptomen verbunden. Neben der Haut können das ZNS, das Skelettsystem, die Augen, der Mund- und Kieferbereich, das kardiovaskuläre System sowie der Genitaltrakt betroffen sein (siehe Tab. 1) [14, 16, 17].

Bei 65–75 % der Patienten treten gehäuft odontogene Keratozysten auf [4], und zwar zweimal häufiger im Unter- als im Oberkiefer, v.a. im Ramus- und posterioren Bereich des Unterkiefers [18, 31].

Oberkieferzysten finden sich hauptsächlich im Bereich der Tubera und der Eckzähne. Die Behandlung der Keratozysten erfolgt durch Enukleation, Kürettage, Marsupialisation, En-block-Resektion sowie Sagittal-Split und Le Fort 1-Osteotomie zur Verbesserung des chirurgischen Zugangs [25]. Als Folge dieser Zysten bzw. ihrer Entfernung verlieren die Patienten häufig schon in einem frühen Alter viele Zähne. Die prothetische Versorgung betroffener Patienten erfordert vom Zahnarzt eine enge multidisziplinäre Zusammenarbeit mit dem betreuenden Kieferchirurgen und den anderen behandelnden Ärzten.

## Falldarstellung

### Anamnese

Eine 71-jährige Patientin (Abb. 1–3) stellte sich mit dem Wunsch zur prothetischen Neuversorgung des Ober- und Unterkiefers vor.

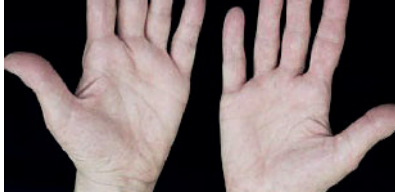Die allgemeine Anamnese ergab, dass die Patientin an dem Gorlin-Goltz Syndrom litt. Aufgrund dieser multifaktoriellen Erkrankung befand sich die Patientin in allgemeinmedizinischer, dermatologischer, neurologischer, augenärztlicher und psychologischer Behandlung. Bei der Patientin mussten bereits zahlreiche Ba-

salzellnävi und Kieferzysten entfernt werden.

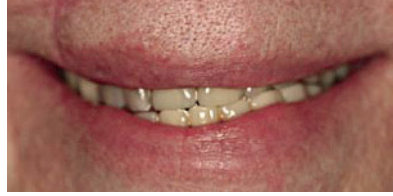Die erste Kieferzyste wurde zusammen mit mehreren bleibenden Zähnen im Alter von 12 Jahren entfernt. Mit 14 Jahren erfolgte eine Nachresektion der Zyste. Eine weitere Zystektomie wurde ein Jahr später im ersten Quadranten vorgenommen. Dabei wurden weitere bleibende Zähne extrahiert. Im Alter von 19 Jahren wurde die Patientin aufgrund einer Zyste im zweiten Quadranten erneut operiert. Auch bei diesem operativen Eingriff wurden bleibende Zähne entfernt. Die erste prothetische Versorgung erhielt die Patientin im Alter von 25 Jahren.

Die Patientin wurde allein im Mund-, Kiefer- und Gesichtsbereich bislang mehr als 30 Mal operiert. Zum einen mussten mehrfach intraorale operative Eingriffe zur Entfernung von Kieferzysten vorgenommen werden. Zum anderen wurden zahlreiche Basalzellkarzinome mit Hilfe der photodynamischen Therapie (PDT), der Kryotherapie oder auf chirurgischem Wege entfernt.

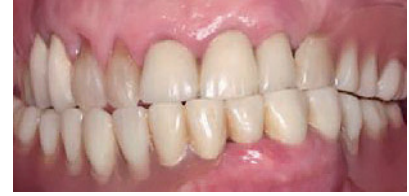Zum Zeitpunkt der Erstvorstellung bestanden mehrere basaloide Veränderungen am gesamten Körper. Auch unterschiedlich große, multilokale Epidermalzysten und Lipome wurden diagnostiziert. Diese multiplen, gutartigen Tumore, die bei der Patientin gehäuft besonders im Bereich der Extremitäten auftraten,



**Abbildung 1** Palmarare Pits.  
**Figure 1** Palmar pits.



**Abbildung 2** Lippenbild der Ausgangssituation.  
**Figure 2** Lip image of the initial situation.



**Abbildung 3** Intraorale vestibuläre Ansicht der Ausgangssituation.  
**Figure 3** Intraoral vestibular view of the initial situation.

wurden neben den Basalzellkarzinomen ebenso dermatologisch therapiert.

## Befundaufnahme

### Dental

Die Zähne 18, 17, 16, 23–28, 38–35, 31–48 fehlten. Viele davon waren im Rahmen der operativen Eingriffe der Zystenresektionen entfernt worden. Aufgrund von Karies und überstehenden Kronenrändern wurden multiple insuffiziente Kronen sowie eine insuffiziente prothetische Versorgung im Ober- und Unterkiefer festgestellt. Die Zähne 15 bis 22 wiesen Karies auf. Die Zähne 14, 11, 22 und 34 waren wurzelkanalbehandelt und reagierten negativ auf den Kälteprovokationstest. Der Zahn 32 war epigingival frakturiert und wies eine Caries profunda auf. Dieser Zahn reagierte ebenfalls negativ auf den Kälteprovokationstest.

### Parodontal

Die Zähne im Ober- und im Unterkiefer wiesen erhöhte Sondierungstiefen auf. Der Zahn 22 wies bukkal eine Sondierungstiefe von 10 mm auf. Die Zähne 14 und 22 zeigten einen Lockerungsgrad von I. Der Zahn 14 zeigte zusätzlich einen Furkationsbefall von Grad I mesial und Grad II distal. Die Zähne 13 und 12 wiesen einen Attachmentverlust von bis zu 5 mm auf. Der BOP (Bleeding on Probing) war mit 37,5 % erhöht. Die Mundhygiene wurde als mäßig eingestuft. Der zahnlose Unterkieferabschnitt wies nur einen geringen Anteil befestigter Gingiva auf.

### Funktionell

Aufgrund der stark abgenutzten Prothesenzähne lag eine mangelnde Abstützung

im Seitenzahnbereich vor. Zusätzlich bestand in der Front ein Kreuzbiss sowie ein Kopfbiss im Seitenzahnbereich. Die Laterotrusion erfolgte über die Frontzähne.

### Prothetisch

Beide Kiefer waren prothetisch mit insuffizienten, etwa 10 Jahre alten Prothesen versorgt. Im Oberkiefer befand sich eine Stegprothese, der Unterkiefer war mit einer insuffizienten Teleskopprothese versorgt (Abb. 4a, b).

### Röntgenologisch

Röntgenologisch konnte ein horizontaler Knochenabbau mit vertikalen Einbrüchen Regio 15, 14, 11, 21, 22, 32, 34 festgestellt werden. Die unbezahnnten Kieferabschnitte wiesen einen horizontalen und vertikalen Kieferkammabbau auf. Die Zähne 14, 11, 22 und 34 waren endodontisch behandelt. Die Zähne 22 und 34 zeigten eine insuffiziente Stiftversorgung. Röntgenologisch konnte Karies an den Zähnen 14, 11, 21, 34, 33 und 32 diagnostiziert werden. Die Zähne 14, 11, 22 und 32 wiesen periapikale Aufhellungen auf. Im apikalen Wurzelabschnitt des Zahnes 14 zeigte sich überstopftes Wurzelkanalmaterial als eine diffuse Verschattung (Abb. 5).

## Diagnosen

Intraoral konnte eine Atrophie der unbezahnnten Kieferabschnitte (Klasse III nach *Seibert*) festgestellt werden. Dental lag ein prothetisch und konservierend insuffizient versorgtes adultes Gebiss vor. Dabei wurden multiple kariöse Läsionen an den Zähnen 15, 14, 12, 11, 21, 22, 34, 33 und 32 festgestellt. Parodontal wurde eine generalisierte chronische moderate Parodontitis diagnostiziert.

Es bestand eine Neutralbisslage mit Kreuzbiss in der Front. Die funktionelle Abstützung war aufgrund der abgenutzten prothetischen Versorgung insuffizient. Sowohl Ober- als auch Unterkiefer waren mit insuffizienten Kronen und Prothesen versorgt. Im Oberkiefer lag eine Kennedy-Klasse I, im Unterkiefer eine Kennedy-Klasse I<sub>3</sub> vor. Der röntgenologische Befund ergab eine Kieferkammatrophy der unbezahnnten Kieferkammabschnitte und einen horizontalen Knochenverlust der bezahnten Bereiche beider Kiefer. Apikal des Zahnes 14 befand sich überstopftes Wurzelmaterial. Die Zähne 22 und 32 hatten eine fortgeschrittene Parodontitis apikal. Alle vorhandenen Kronen wiesen röntgenologisch insuffiziente Ränder auf.

## Prognosen

Die Zähne 14 und 22 erhielten aufgrund der vorliegenden insuffizienten Wurzelkanalbehandlungen mit dem überstopften Material an Zahn 14, dem insuffizienten Stift an Zahn 22 sowie dem Attachmentverlust eine schlechte Prognose. Aufgrund der ausgedehnten apikalen Osteolyse und des Attachmentverlusts war Zahn 32 ebenso nicht erhaltungswürdig. Die Prognose der Zähne 11 und 33 wurde aufgrund der vorliegenden insuffizienten Wurzelkanalversorgung als fraglich eingestuft. Die Zähne 15, 13, 12, 21, 33 erhielten eine gute Prognose für die geplante Neuversorgung.

## Behandlungsplanung

Nach eingehender Beratung über die zahlreichen therapeutischen Versorgungsmöglichkeiten äußerte die Patientin den dringenden Wunsch einer pro-

thetischen Versorgung ohne weitere operative Eingriffe. Somit war eine festsitzende Versorgung der beiden Kiefer nicht möglich. Auch eine implantologische Pfeilerzahnvermehrung im vierten Quadranten kam für sie nicht in Frage.

Ein weiterer Wunsch der Patientin war eine möglichst langlebige Versorgung, um im Falle eines Zahnverlustes die Prothese weiterhin tragen zu können. Ästhetisch wünschte sich die Patientin längere Oberkieferzähne und ein ebenmäßigeres Lächeln. Es wurde daher im Ober- und Unterkiefer eine Versorgung mit offen gestalteten Teleskopprothesen geplant. Teleskopprothesen haben ein großes Indikationsspektrum, können einfach erweitert werden und bieten einen im Vergleich zu Modellgussprothesen erhöhten Tragekomfort [11].

## Therapie

### Präprothetische Vorbehandlung

Nach parodontaler Vorbehandlung und Entfernung der Kronen im Ober- und Unterkiefer erhielten die Pfeilerzähne Aufbaufüllungen (Clearfil Core, Kuraray Europe GmbH, Frankfurt/Main). Bei der Kariesexkavation zeigte sich, dass der Zahn 11 derart stark kariöse Defekte aufwies, dass er ebenfalls nicht mehr erhaltungswürdig war. Daher wurde er zusammen mit den anderen nichterhaltungswürdigen Zähnen 14, 22 und 32 extrahiert. Bei Zahn 22 zeigte sich nach der Extraktion eine radiologisch nicht erkennbare Wurzellängsfraktur durch einen perforierten Stift (Abb. 6).

Der Zahn 34 wurde endodontisch revidiert und mit einem Titanstift (ER Stabilisierungsstift, Gebr. Brasseler GmbH & Co. KG, Lemgo) sowie mit einem plastischen Aufbau (Clearfil Core, Kuraray, Europe GmbH, Frankfurt/Main) versorgt. Aufgrund einer koronalen Fraktur des Zahns 33 wurde eine Wurzelkanalfüllung und anschließend ein gegossener Stiftkernaufbau angefertigt. Nach vorläufiger Präparation der Pfeilerzähne wurden diese mit Provisorien versorgt und Interimprothesen eingegliedert.

### Prothetische Phase

Nach der Reevaluation der präprothetischen Phase erfolgte eine definitive epigingivale Hohlkehlpäpparation der Pfei-

lerzähne. Die Abformung beider Kiefer erfolgte mit individuellen Löffeln und einem Polyether-Abformmaterial (Impregum Penta 3M Espe, Neuss). Die Herstellung der Sagemodelle diente der Anfertigung der Primärkronen. Die darauffolgende Fixationsabformung (Impregum Penta 3M Espe, Neuss) diente der Herstellung der Arbeitsmodelle, der Anfertigung von Registrierschablonen sowie einer Schablone für die Gesichtsbogenübertragung. Nach der zentrischen Kieferrelationsbestimmung und der Gesichtsbogenübertragung fertigte das Labor eine Wachsauflage mit Kunststoffzähnen und nach deren korrekter Passung das Gerüst an. Anschließend wurde die Wachsauflage auf das Gerüst übertragen, nochmals anprobiert und auf Passung, Funktion und Ästhetik überprüft. Eine weitere Sitzung erfolgte mit der in Kunststoff übertragenen fertiggestellten Arbeit (Aesthetic Autopolymerisat Candulor AG, Wangen/ZH, CH) (Abb. 7a und b). Die Befestigung der Primärkronen erfolgte mit einem Glasionomerzement (Cetac-Cem-Plus, 3M Espe, Neuss) (Abb. 8a und b).

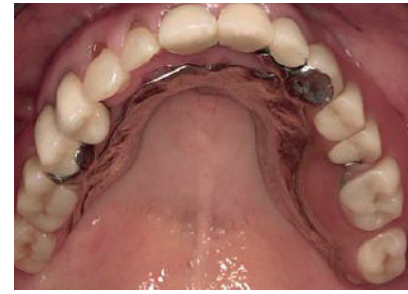### Nachsorge

Bereits beim ersten Kontrolltermin nach einem Jahr wurde die Neubildung einer Zyste im vierten Quadranten diagnostiziert. Diese wurde operativ entfernt. Nach 6 Wochen wurde die Prothese in diesem Bereich unterfüttert. Das Recall wurde halbjährlich festgelegt.

## Diskussion

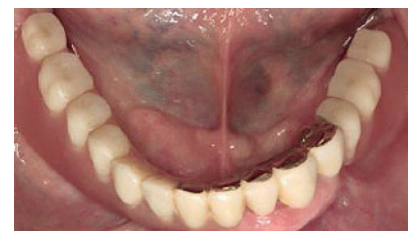Das Gorlin-Goltz-Syndrom ist eine multifaktorielle Erkrankung [16]. Die Manifestation dieser Erkrankung ist in jeder Altersgruppe möglich [27]. Ihre Ätiologie beruht auf einer autosomal dominanten Vererbung. Sie kann durch eine inkomplette Penetranz von Mutationen der Loci des Gens 9q22.3 (ein PTCH Tumorsupressoren), 9q31 und 1p32 hervorgerufen werden [6, 13, 16, 23]. Die Symptomatik zeigt sich in multiplen pathologischen Veränderungen oder Missbildungen der Haut, des Gehirns, des Skeletts, der Knochen, der Weichgewebsstrukturen des orofazialen Systems, des Genitaltraktes sowie des Seh- und des Hörvermögens.

Die zahnärztliche Untersuchung bei Gorlin-Goltz-Patienten spielt eine enorm wichtige Rolle, da die Erkrankung auf-



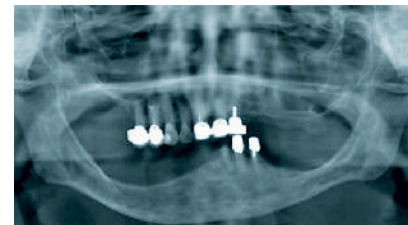**Abbildung 4a** Intraorale, okklusale Ansicht der insuffizienten Oberkieferversorgung.

**Figure 4a** Intraoral, occlusal view of the insufficient supply of the maxilla.



**Abbildung 4b** Intraorale, okklusale Ansicht der insuffizienten Unterkieferversorgung.

**Figure 4b** Intraoral, occlusal view of the insufficient supply of the mandible.



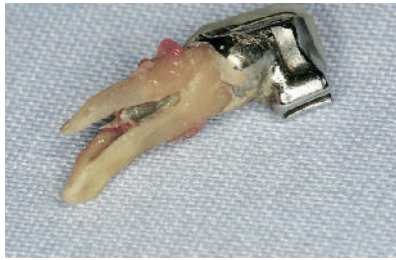
**Abbildung 5** OPT der Ausgangssituation.

**Figure 5** OPT of the initial situation.

grund der häufig auftretenden Kieferzysten oft das erste Mal beim Zahnarzt diagnostiziert wird [20]. Die Zystenbildung wurde sowohl im Ober- als auch Unterkiefer beobachtet [1–3, 7, 10, 27, 30].

Aufgrund der weiteren vielfältigen Symptome der Erkrankung benötigen die Patienten eine multidisziplinäre medizinische Betreuung. Somit ist eine dermatologische, neurologische, pädiatrische, chirurgische, psychologische, kieferchirurgische und zahnärztliche Aufsicht von Bedeutung [5, 8, 20].

Die dermatologische Betreuung bezieht sich vor allem auf die Diagnostik der Basalzellkarzinome. Bei 50 bis 97 % der



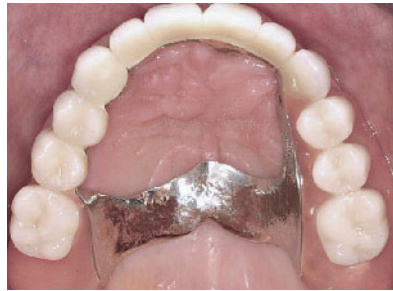**Abbildung 6** Längsfraktur des Zahns 22.  
**Figure 6** Longitudinal fracture of tooth 22.

Patienten treten multiple Hauttumoren auf. Zu den weiteren klinischen Hautsymptomen zählen gehäuft anzutreffende palmo-plantare Pits [24]. Diese äußern sich als punktförmige Grübchen (Abb. 1), die an den Innenflächen der Hände und der Füße lokalisiert sind [9].

Im stomatognathen System manifestiert sich die Erkrankung durch das Auftreten von Mund-, Kiefer- und Gaumenspalten, durch Nichtanlagen, einen gestörten Zahndurchbruch, impaktierte Zähne oder Zahnfehlbildungen. Malignitäten, die im Mund- und Kieferbereich vorkommen, sind die Medulloblastome, Ameloblastome, Spindelzellkarzinome, odontogenetische Myxome, Fibrosarkome und idiopathische Pseudozysten [14]. Es wurden Anomalien wie ein skelettal offener Biss, Progenie, eine Hyperplasie des Processus coronoideus, eine Malokklusion sowie ein tiefer Gaumen beobachtet. Weiterhin können das zentrale Nervensystem, das Skelett, die Augen, das kardiovaskuläre System, das auditive System sowie der Genital- [16, 17] und der Gastrointestinaltrakt [26] betroffen sein.

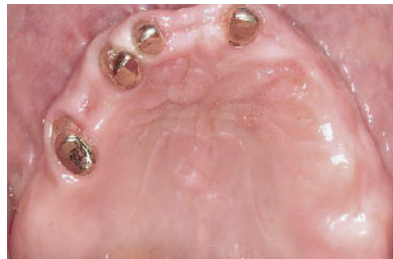Die Diagnostik der Erkrankung erfolgt nach vorliegenden Symptomen. Wenn mehr als 2 Basalzellkarzinome vorliegen bzw. ein Basalzellkarzinom vor dem 30. Lebensjahr diagnostiziert wird, wenn Kieferzysten vorliegen, eine Verkalkung der Falx cerebri oder palmoplantare Grübchen (mehr als 3) anzutreffen sind, so handelt es sich um Hauptkriterien der Erkrankung. Andere Symptome zählen als Nebenkriterien [15]. Sind 2 Hauptkriterien anzutreffen oder liegt ein Hauptkriterium und 2 Nebenkriterien vor, so ist die Diagnose der Erkrankung eindeutig (siehe Tab. 1 [14]).

Die Therapie der Erkrankung im Mund-, Kiefer- und Gesichtsbereich erfolgt symptomatisch, indem auftretende pathologische Veränderungen wie Basal-



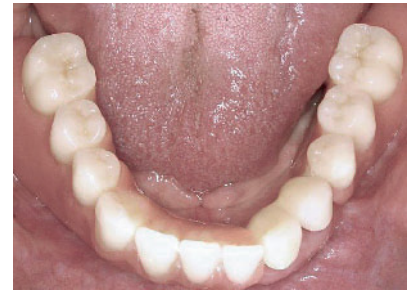**Abbildung 7a** Intraorale, okklusale Ansicht des mit Teleskopkronen versorgten Oberkiefers.

**Figure 7a** Intraoral, occlusal view of the maxilla supplied with telescopic crowns/prostheses.



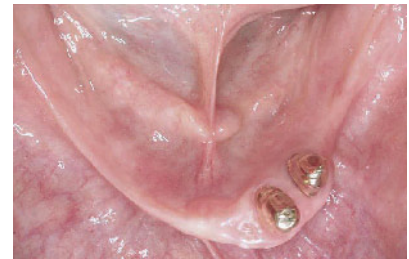**Abbildung 8a** Intraorale, okklusale Ansicht der neuen Oberkieferversorgung.

**Figure 8a** Intraoral, occlusal view of the new maxilla supply.



**Abbildung 7b** Intraorale, okklusale Ansicht des mit Teleskopkronen versorgten Unterkiefers.

**Figure 7b** Intraoral, occlusal view of the mandible supplied with telescopic crowns/prostheses.



**Abbildung 8b** Intraorale, okklusale Ansicht der neuen Unterkieferversorgung.

**Figure 8b** Intraoral, occlusal view of the new mandible supply.

(Tab. 1, Abb. 1–10: J. Kilian)

zellkarzinome oder Kieferzysten entfernt werden.

Basalzellkarzinome können entweder chirurgisch oder mithilfe einer photodynamischen Therapie entfernt werden [21]. Zysten werden chirurgisch, mithilfe der Kryotherapie oder mithilfe Carnoy'-scher Lösung entfernt [28]. Die chirurgische Entfernung der Zysten reicht vom einfachen Eingriff wie der Enukleation mit Kürettage bis hin zu komplizierten Operationen wie der Enukleation mit peripherer Osteotomie [2] oder der Entfernung des gesamten Knochenblocks [22].

Eine prothetische Versorgung von Patienten mit Gorlin-Goltz-Syndrom ist oft erschwert, da es aufgrund der Zystenbildungen und deren Entfernung häufig schon zu einem frühen Zahnverlust kommen kann [20]. Die noch verbliebenen Pfeilerzähne sind oftmals ungünstig verteilt und die Patienten weisen große Kieferkammdefekte auf.

Der Zahnarzt sollte eine prothetische Versorgung in Abhängigkeit vom gesund-

heitlichen und psychischen Zustand des betroffenen Patienten planen und durchführen. Grundsätzlich sind alle Versorgungsarten möglich. Auch eine Implantation ist bei solchen Patienten nicht kontraindiziert. Allerdings können aufgrund der jeweiligen Knochenqualität und -quantität Komplikationen entstehen, die zu einem Verlust der Implantate führen können [19].

Aufgrund der angeborenen und erworbenen Defekte wurde die prothetische Behandlung der vorgestellten Patientin erschwert. Da die Patientin schon zahlreiche vorherige Operationen durchziehen musste und weitere Kieferzysten nicht auszuschließen waren, wünschte sie sich eine prothetische Neuversorgung, die keine weiteren operativen Eingriffe erforderte.

Die Versorgung der Patientin mit Teleskopprothesen hat durchaus Vorteile. Die prothetische Versorgung mit Doppelkronenprothesen weist einen guten Prothesenhalt und eine gute -stabilität sowie

ein optimales ästhetisches Ergebnis auf. Im Falle eines verloren gegangenen Pfeilerzahnes können die Teleskopprothesen sehr einfach erweitert werden. Auf operative Eingriffe z.B. in Form einer implantologischen Pfeilervermehrung wurde auf Wunsch der Patientin verzichtet. Doppelkronenpfeiler haben eine höhere Überlebensrate, wenn der Patient in ein regelmäßiges Nachsorgeprogramm aufgenommen wird [29]. Bei der vorgestellten Patientin ist ein strenges Recall unerlässlich, um pathologische Kieferveränderungen frühzeitig erkennen und behandeln zu können.

## Schlussfolgerung

Im vorliegenden Fallbericht wurde die prothetische Versorgung einer Patientin mit Gorlin-Goltz-Syndrom vorgestellt. Die zahnärztliche Betreuung solcher Patienten sollte in Kooperation mit anderen behandelnden Ärzten wie Chirurgen, Dermatologen, Kieferchirurgen, Psychologen und Neurologen durchgeführt werden. Aufgrund der multiplen operativen Eingriffe im Mund-, Kiefer- und Gesichtsbereich wurden auf Wunsch der Patientin keine weiteren chirurgischen Eingriffe durchgeführt. Im Ober- und im Unterkie-

fer erfolgte eine prothetische Versorgung mit Teleskopprothesen. Eine regelmäßige Nachkontrolle zur frühen Erkennung neu auftretender Zysten ist unerlässlich. **DZZ**

**Interessenskonflikt:** Die Autorin erklärt, dass kein Interessenskonflikt im Sinne der Richtlinien des International Committee of Medical Journal Editors besteht.

### Korrespondenzadresse

ZÄ Jolante Kilian  
Fichtestr.3, 78224 Singen  
jolie.kilian@gmx.de

## Literatur

1. Auluck A, Suhas S, Pai KM: Multiple odontogenic keratocysts: report of a case. *J Can Dent Assoc* 2006;72:651–656
2. Bornstein MM, Filippi A, Altermatt HJ et al.: Die odontogene Keratozyste oder benigner Tumor? *Schweiz Monatsschr Zahnmed* 2005;115:110–128
3. Brooks JK, Nikitakis NG: Recurring lesions of the jaws. *Gorlin-Goltz syndrome*. *Gen Dent* 2008;56:106, 108–109
4. Carl W, Helm F, Wood R: Disorders involving medicine and dentistry: the basal cell nevus syndrome. *Quintessenz Int Dent Dig* 1982;13:1041–1047
5. Casaroto AR, Loures DC, Moreschi E et al.: Early diagnosis of Gorlin-Goltz syndrome: case report. *Head Face Med* 2011;7:2
6. Cohen MM, Jr.: Nevoid basal cell carcinoma syndrome: molecular biology and new hypotheses. *Int J Oral Maxillofac Surg* 1999;28:216–223
7. Daramola JO, Komolafe OF, Ajagbe HA et al.: Syndrome of multiple jaw cysts, skeletal anomalies, and basal cell nevi: report of a case. *J Natl Med Assoc* 1980;72:259–262
8. Debski T, Jethon J: [Gorlin-Goltz syndrome – a case report]. *Pol Merkur Lekarski* 2010;28:466–469
9. Diaz-Fernandez JM, Infante-Cossio P, Belmonte-Caro R et al.: Basal cell nevus syndrome. Presentation of six cases and literature review. *Med Oral Patol Oral Cir Bucal* 2005;10(Suppl.1): E57–66
10. Gorlin RJ, Goltz RW: Multiple nevoid basal-cell epithelioma, jaw cysts and bifid rib. A syndrome. *N Engl J Med* 1960;262:908–912
11. Groten M RG: Hybridteleskope zur Verankerung von kombiniert festsitzend-herausnehmbarem Zahnersatz. *Quintessenz Zahntech* 2009;1568–1580
12. Jarisch W: Zur Lehre von den Hautgeschwülsten. *Arch Dermatol Syphilol* 1894;28:162–222
13. Johnson RL, Rothman AL, Xie J et al.: Human homolog of patched, a candidate gene for the basal cell nevus syndrome. *Science* 1996;272:1668–1671
14. Kimonis VE, Goldstein AM, Pastakia B et al.: Clinical manifestations in 105 persons with nevoid basal cell carcinoma syndrome. *Am J Med Genet* 1997;69:299–308
15. Ljubenovic M, Ljubenovic D, Binic I et al.: Gorlin-Goltz syndrome. *Acta Dermatovenerol Alp Panonica Adriatic* 2007;16:166–169
16. Lo Muzio L: Nevoid basal cell carcinoma syndrome (Gorlin syndrome). *Orphanet J Rare Dis* 2008;3:32
17. Lo Muzio L, Nocini PF, Savoia A et al.: Nevoid basal cell carcinoma syndrome. Clinical findings in 37 Italian affected individuals. *Clin Genet* 1999;55:34–40
18. Lovin JD, Talarico CL, Wegert SL et al.: Gorlin's syndrome with associated odontogenic cysts. *Pediatr Radiol* 1991;21:584–587
19. Markt JC: Implant prosthodontic rehabilitation of a patient with nevoid basal cell carcinoma syndrome: a clinical report. *J Prosthet Dent* 2003;89:436–442
20. Nagy K, Kiss E, Erdei C et al.: Complex care by multiple medical and dental specialists of a patient with aggressive Gorlin-Goltz syndrome. *Postgrad Med J* 2008;84:330–332
21. Neves DR, Ramos DG, Magalhaes GM et al.: Photodynamic therapy for treatment of multiple lesions on the scalp in nevoid basal cell carcinoma syndrome: case report. *An Bras Dermatol* 2010;85: 545–548
22. Ortega Garcia de Amezaga A, Garcia Arregui O, Zepeda Nuno S et al.: Gorlin-Goltz syndrome: clinicopathologic aspects. *Med Oral Patol Oral Cir Bucal* 2008;13:E338–343
23. Pan S, Dong Q, Sun LS et al.: Mechanisms of inactivation of PTCH1 gene in nevoid basal cell carcinoma syndrome: modification of the two-hit hypothesis. *Clin Cancer Res* 2010;16:442–450
24. Pereyra-Rodriguez JJ, Bernabeu-Wittel J, Conejo-Mir J: Multiple palmar pits and basal cell carcinomas. *CMAJ* 2010;182:E533
25. Posnick JC, Clokie CM, Goldstein JA: Maxillofacial considerations for diagnosis and treatment in Gorlin's syndrome: access osteotomies for cyst removal and orthognathic surgery. *Ann Plast Surg* 1994;32:512–518
26. Prodinger PM, Sarbia M, Massmann J et al.: Gorlin syndrome associated with small bowel carcinoma and mesenchymal proliferation of the gastrointestinal tract: case report and review of literature. *BMC Cancer* 2010;10:360
27. Rai S, Gauba K: Jaw cyst-Basal cell nevus-Bifid rib syndrome: a case report. *J Indian Soc Pedod Prev Dent* 2007;25: 137–139
28. Voorsmit RA: The incredible keratocyst: a new approach to treatment. *Dtsch Zahnztl Z* 1985;40:641–644
29. Wenz HJ Kern M: Langzeitbewahrung von Doppelkronen. *Quintessenz Zahntech* 2007;1482–1494
30. Wilson C, Murphy M: Conservative management of multiple keratocystic odontogenic tumours in a child with Gorlin-Goltz syndrome: a case report. *Eur J Paediatr Dent* 2008;9:195–198
31. Woolgar JA, Rippin JW, Browne RM: A comparative histological study of odontogenic keratocysts in basal cell naevus syndrome and control patients. *J Oral Pathol* 1987;16:75–80