

Andreas Fuhrmann¹

Neue Entwicklungen bei Panoramasaufnahmen

New developments in panoramic radiographs



Dr. Andreas Fuhrmann

Warum Sie diesen Beitrag lesen sollten? / Why you should read this article?

Neue Sensoren, intelligente Software und technische Weiterentwicklungen haben zu einer deutlich besseren Bildqualität der OPG-Aufnahmen geführt. Der Stellenwert des OPG ist dadurch erneut gestiegen. Zusammen mit der Digitalen Volumentomografie bilden beide Systeme ein gutes Fundament der zahnärztlichen Radiologie.

Image quality of the OPG has been recently improved by applying new sensors, intelligent software and some technical devices. The importance of the OPG increased once again. Orthopantomography and cone-beam-tomography now complement each other better than before.

Einleitung: Die Panoramasaufnahme (OPG) hat im zahnärztlichen Röntgen einen sehr hohen Stellenwert. Da es sich hier um eine spezielle Form der linearen Tomographie mit einem Schlitzenblenden-System handelt, bringt das Verfahren systembedingte Aufnahmeschwierigkeiten mit sich. Im Laufe der Jahre wurden die Geräte den Bedürfnissen angepasst. Trotzdem hatte die Bildqualität Mängel, sodass Weiterentwicklungen notwendig waren.

Technische Aspekte: Die Neuentwicklungen auf der physikalisch-apparativen Seite haben dazu geführt, dass mit dem Panoramasaufnahmegerät (OPG) heutzutage eine erkennbare bessere Bildqualität erzielt werden kann. Die Dosiswerte haben sich dadurch nicht erhöht. Vielmehr wurde eine weitere Dosisreduktion durch neue Sensoren, intelligente Software und apparative Einstellhilfen erreicht.

Ergebnisse und Schlussfolgerungen: Die Voraussetzungen für die erforderliche diagnostische Bildqualität sind vorhanden. Es hängt jetzt viel davon ab, wie in der Praxis diese Neuerungen angenommen werden. Die Durchführung der Panoramasaufnahme ist ein Stück einfacher geworden. Eine gute diagnostische Bildqualität hängt jetzt mehr denn je von der praktischen Durchführung ab. (Dtsch Zahnärztl Z 2016; 71: 303–309)

Schlüsselwörter: Panoramasaufnahmetechnik; Orthopantomographie; Cadmium-Tellur Sensor; Full Frame Pan Technik; Einstellhilfen

Introduction: Panoramic radiography (OPG) plays a key role in dental radiology. As a result of the special design of linear tomography dealing with a slit aperture system, systemic difficulties of the procedures have occurred. In the course of years, even though the devices were adjusted to the needs, the image quality often was compromised. Thus advanced developments were required.

Technical aspects: The new developments in hardware resulted in a significantly better image quality, without increase in dose. Moreover, a considerable reduction of dose-value could be obtained by applying new sensors, intelligent software and instrument-based adjustment aids.

Results and discussion: The preconditions for the required diagnostic image quality today are implemented. Nowadays, it depends essentially on how would these innovations are being accepted in practice. The implementation of the panoramic radiograph has become much easier. Nowadays, a proper diagnostic image quality depends more on the practical implementation than on the devices.

Keywords: panoramic radiographs; orthopantomography, cadmium tellurid photon counting sensor; full frame pan technique; positioning devices

¹ Universitätsklinikum Hamburg-Eppendorf, Institut für Rechtsmedizin

Peer-reviewed article: eingereicht: 30.05.2015, revidierte Fassung akzeptiert: 09.06.2015

DOI 10.3238/dzz.2016.0303-0309

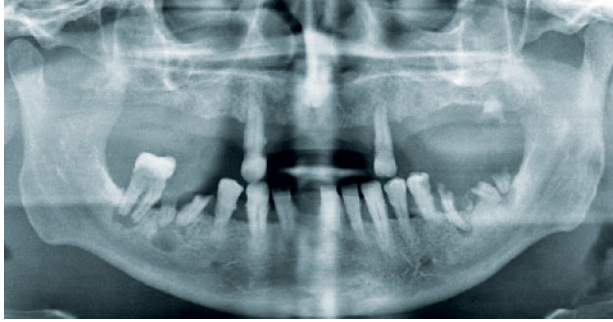

Abbildung 1 OPG mit CCD Sensor
Figure 1 OPG with CCD sensor

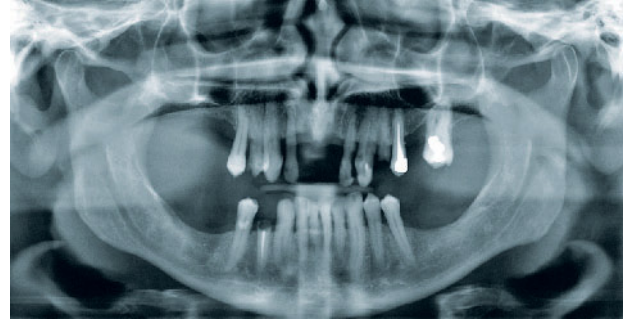

Abbildung 2 OPG mit CMOS-CsJ Sensor
Figure 2 OPG with CMOS-CsJ sensor

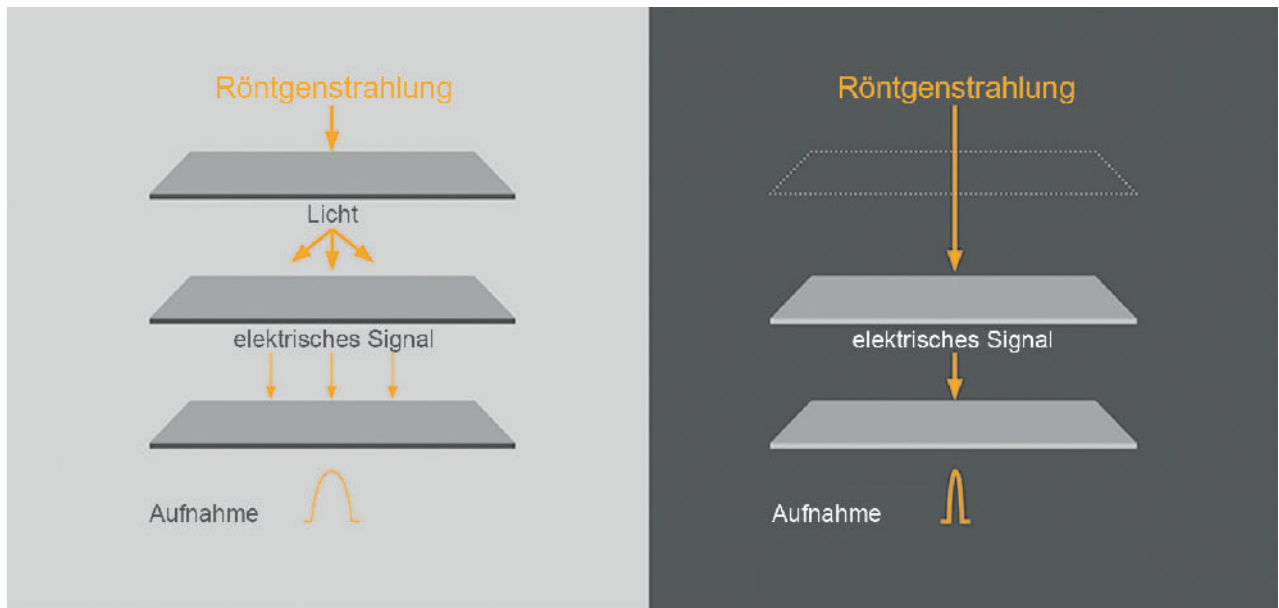


Abbildung 3a Schema eines Sensors mit fluoreszierender Schicht; **3b** Schema eines CDTe Sensors ohne fluoreszierende Schicht. Mit diesem wird bei niedriger Dosis eine hohe Zeichenschärfe und bessere Bildqualität erreicht. (Abbildungen umgezeichnet nach Sirona)

(Abb. 3a, 3b, 10, 11, 12a, 12b: Mit freundlicher Genehmigung Sirona)

Figure 3a Scheme of sensor with fluorescent layer; **3b** pattern of a sensor CDTe without fluorescent layer. With this a high sign sharpness and better image quality is reached with low dose. (modified from Sirona illustration)

(Fig. 3a, 3b, 10, 11, 12a, 12b: With kind permission Sirona)

Einleitung

Mit der Einführung des Panoramaschichtverfahrens im Jahre 1961 [9] begann für die zahnärztliche Radiologie ein neues diagnostisches Zeitalter. Zum ersten Mal konnte mit einer Röntgenaufnahme der gesamte Zahnbereich und die angrenzenden Kieferregionen aufgenommen werden. Bis dahin standen nur Zahnfilme und wenige extraorale Aufnahmen zur Verfügung.

Das Panoramaschichtverfahren, genauer gesagt die Orthopantomographie, erweiterte die Diagnostik in einem großen Maße und wurde im Laufe der Zeit die wichtigste Röntgenaufnahme in der

zahnärztlichen Praxis. Im Laufe der Jahre wurden die Panoramaschichtgeräte technisch verbessert und ausgereifter. Dies war auch notwendig, da es sich bei der Panoramaschichttechnik um ein sehr kompliziertes Aufnahmeverfahren handelt, das nur bei optimaler technischer und physikalischer Ausstattung und exakter Bedienung hochwertige Röntgenaufnahmen liefert. Die ersten Generationen der Panoramaschichtgeräte waren sehr leistungsfähig, aber ebenso mit baulichen Schwächen behaftet.

Beim Panoramaschichtverfahren handelt es sich um eine besondere Form der linearen Tomographie, die mit einer Schlitzblende erzeugt wird. Die lineare

Tomographie bringt Bewegungsunschärfen mit sich und die Verwendung der Schlitzblende erzeugt geometrische Unschärfen. Diesen systembedingten Nachteilen steht ein hoher Kontrast der Aufnahmen gegenüber, bedingt durch die Schlitzblende, die nur wenige Streustrahlen zulässt.

Ein weiterer Grund, warum das Panoramaschichtverfahren nicht die gleiche Zeichenschärfe hatte wie der Zahnfilm, lag daran, dass der Bildempfänger vor Einführung des digitalen Röntgens ein Film-Folien-System war.

So war in den ersten 25 Jahren das Orthopantomogramm (OPG) mehr eine Übersichtsaufnahme, als ein Ersatz für

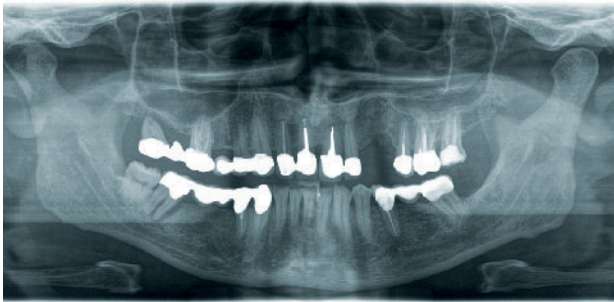


Abbildung 4a OPG mit CdTe-Sensor
Figure 4a OPG with CdTe sensor

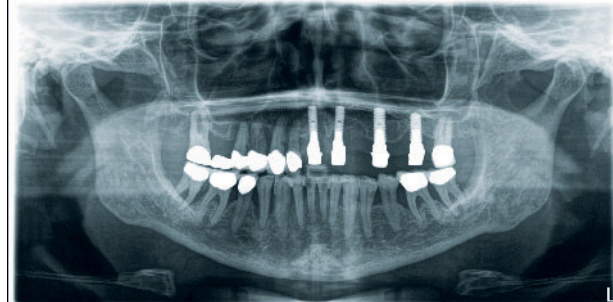


Abbildung 4b OPG mit CdTe-Sensor
Figure 4b OPG with CdTe sensor

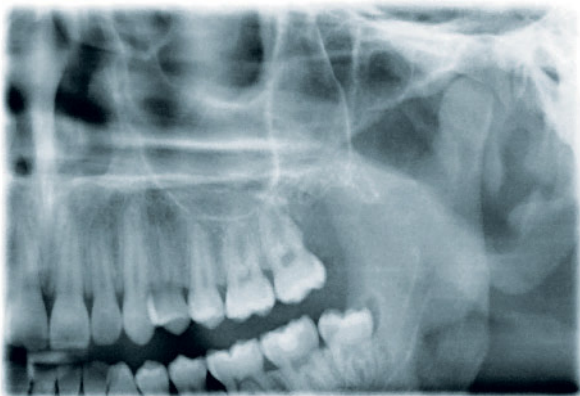

Abbildung 5 Teilprojektion des linken OK
Figure 5 Partial collimated projection of the left maxilla

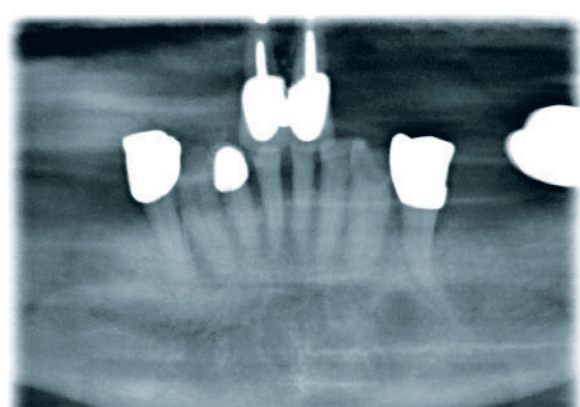


Abbildung 6 Teilprojektion der UK-Front
Figure 6 Partial collimated projection of the anterior mandible

intraorale Zahnaufnahmen. Hinzu kam, dass erst in den 70er Jahren die Funktionen der Panoramaschichtaufnahme erforscht und richtig verstanden wurden [5, 7, 11, 12]. Erst mit diesem Wissen konnten erste Weiterentwicklungen vorgenommen werden. Die entscheidenden Verbesserungen wurden zunächst im Bereich der Ablaufbahnen vorgenommen. Dadurch konnte erreicht werden, dass die orthoradiale Einstellung deutlich verbessert wurde. Dies galt besonders für den Seitenzahnbereich, in dem sehr oft Überlappungen im Kronenbereich zu verzeichnen waren.

Da es für das OPG von größter Wichtigkeit ist, dass die Zähne exakt in der Mitte der Schicht stehen, wurden die Einstellhilfen verändert und verbessert. Besonders der Frontzahnbereich musste in die dort relativ dünne Schicht exakt platziert werden.

Weitere Neuentwicklungen betrafen die Film-Folien-Systeme. Die sogenannten „Seltene Erden“ lösten 1980 das Calciumwolframat als lichterzeugende

Kristalle ab. Dadurch wurde die Bildqualität deutlich verbessert. In den nachfolgenden Jahren konnten die Filmemulsionen durch die T-grain Kristalle ersetzt werden, sodass die Befunde auf den Panoramaaufnahmen deutlich besser zu erkennen waren.

Die größte Weiterentwicklung begann in den 1990er Jahren mit dem Beginn des digitalen Röntgens. Der Film wurde durch Speicherfolien und Sensoren abgelöst und die Bildentstehung durch die digitalen Techniken auf eine vollständig neue Grundlage gestellt [6].

Die Software ermöglichte es, die Bildqualität schrittweise zu verbessern, sodass zwischen dem filmbasierten und den digitalen Röntgenbildern bald kein wesentlicher Unterschied mehr festzustellen war.

Mithilfe der digitalen Technik wurden viele Probleme der Panoramaschicht gelöst, doch einige grundlegende systembedingte Schwierigkeiten blieben bestehen. Dabei handelt sich um folgende Themenbereiche:

1. Physikalische Bildqualität
2. Dem Kieferbogen angepasster Schichtverlauf mit orthoradialer Darstellung der Zähne
3. Dosisreduktion durch Teilprojektionen
4. Verhindern von Fehleinstellungen mit daraus resultierender schlechter Bildqualität.

Technische Aspekte

Die Schwächen der Panoramaschichttechnik sind bekannt. Es handelt sich um den Bereich der physikalischen Bildqualität, die hauptsächlich durch den Bildempfänger und die Software für die Bildentstehung beeinflusst werden kann.

Weiterhin erfordert die komplizierte Abbildungsgeometrie bei diesem speziellen Schichtverfahren, dass die Strahlrichtung immer korrekt auf die Zähne ausgerichtet ist, damit diese so orthoradial wie möglich abgebildet wer-

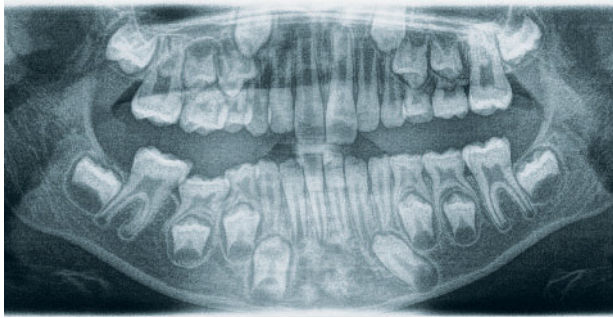


Abbildung 7 Auf Kinderformat eingblendetes OPG
Figure 7 Specific collimation of OPG to be used for children

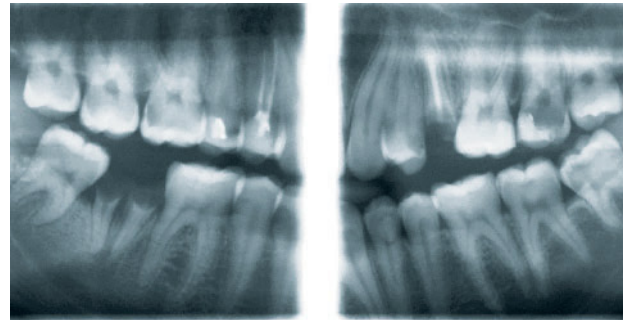


Abbildung 8 Bissflügelaufnahme
Figure 8 Bitewing

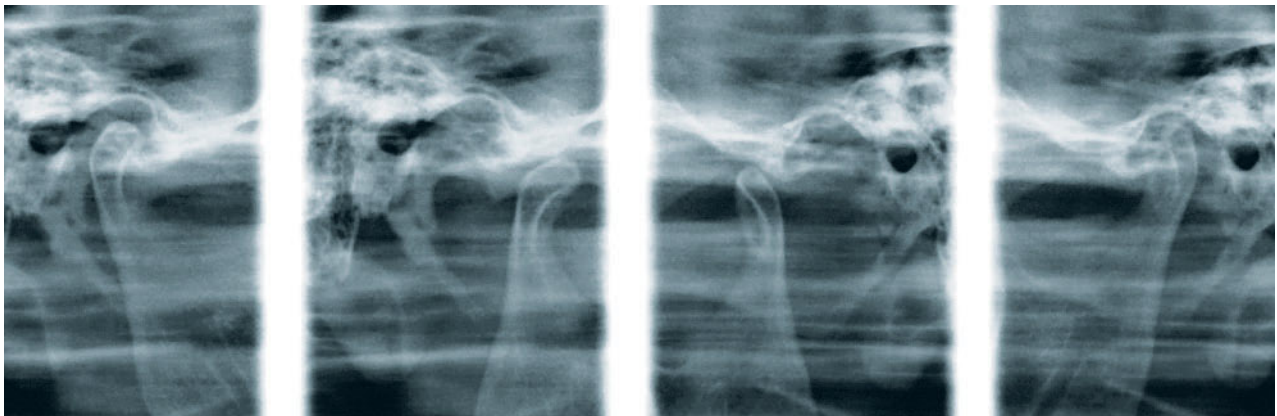


Abbildung 9 Funktionelle Kiefergelenkaufnahme
Figure 9 Functional TMJ

den. Schließlich muss dafür gesorgt werden, dass der Patient optimal positioniert werden kann. Bekanntermaßen können schon geringe Fehlpositionierungen zu störenden Verzerrungen im Bild führen [1].

Im Laufe der Jahre wurden in allen Bereichen kontinuierlich Anstrengungen unternommen, die Durchführung der Aufnahmen zu vereinfachen mit dem Ziel einer verbesserten Bildqualität bei gleichzeitiger niedriger Strahlenexposition.

Verbesserung der physikalischen Bildqualität durch CsJ- und CdTe-Sensoren

Für die filmbasierten Systeme konnten in den letzten Jahren keine wesentlichen Verbesserungen erreicht werden. Die Verstärkungsfolien arbeiten weiterhin mit „Seltene Erden“ als Leuchtstoff. Im Filmbereich hat sich die T-grain Technik bewährt. Neuere Entwicklungen sind nicht erkennbar.

Seit Einführung des digitalen Röntgens in den Jahren 1990 bis 1995 wurde dagegen durch Neuentwicklungen im Sensorbereich eine erkennbare bessere Bildqualität erreicht. Die CCD-Sensoren wurden zunächst von den CMOS-Sensoren und dann von Cäsiumjodid beschichteten (CsJ) Sensoren abgelöst (Abb. 1 und 2). CsJ zeichnet sich durch nadelförmige Kristalle aus, die das entstehende Licht weniger streuen, als die Kristalle der Seltenen Erden.

Vor Kurzem gelang es Cadmium-Tellur (CdTe) für Sensoren erfolgreich einzusetzen [3]. Bei diesem Sensor werden die Röntgenstrahlen direkt in elektrische Signale umgewandelt. Eine Leuchtschicht ist nicht mehr vorhanden (Abb. 3a, b und 4a, b). Die Unschärfen, welche bisher durch das Licht entstanden sind, treten nicht mehr auf. Die Verbesserung der Bildqualität ist auf den Panoramascichtaufnahmen deutlich zu erkennen. Als zusätzlicher positiver Effekt ist zu erwähnen, dass durch die höhere Ausbeute der Röntgenstrahlen bei die-

sem System eine weitere Reduzierung der Strahlenexposition erreicht wird.

Verbesserte Darstellung der diagnostisch wichtigen Schicht

Auch wenn der Schichtbereich insgesamt relativ breit ist, so gelingt es nicht immer, die Zähne optimal in den richtigen Schichtbereich zu bringen. Besonders im Frontbereich, wo die Schicht mit 1 cm relativ dünn ist, können schnell Fehlprojektionen entstehen. Um die richtige Schichtebene zu treffen, werden in einem Umlauf die einzelnen Projektionen gespeichert, um im Anschluss mehrere Schichten daraus rekonstruieren zu können, um damit die ideale Abbildungskurve herzustellen. Es ist aber auch möglich, aus bis zu 5 unterschiedlichen Schichten die erfassten Bereiche der Kiefer detaillierter als bisher zu erfassen und dadurch eine geeignete Schicht zu wählen.

Eine andere Software passt die Schichtkurve automatisch dem Kiefer-



Abbildung 10 Schmäler typischer Aufbissblock 11-21
Figure 10 Narrow typical bite block 11-21



Abbildung 11 Breiter Aufbissblock 13-23
Figure 11 Wide biteblock 13-23

bogen an, sodass eine Voreinstellung des Zahnbogens nicht mehr notwendig ist. Mit diesem System können beliebige Schichten errechnet werden. Dazu werden über 4000 Bilder bei einem Umlauf aufgenommen, was anschließend mithilfe tomosynthetischer Verfahren eine Rekonstruktion beliebiger Schichten ermöglicht z.B. Full Frame Pan Technology [8]. Mithilfe der Software wird dann die entsprechende Lage der scharfen Schicht ausgewählt. Mit diesem System lässt sich die Schichtlage nachträglich verändern und optimieren.

Es ist sogar möglich, ausgewählte Bereiche mit verschiedenen Schichttiefen darzustellen. So kann es mit der Panoramaschichtaufnahme gelingen, dass die Wurzeln eines mehrwurzeligen Zahnes separat dargestellt werden. Ein weiterer Vorteil dieser Weiterentwicklung besteht darin, dass approximale Überlagerungen der Kronen nachträglich korrigiert werden können.

Dosisreduktion durch Teilprojektionen

Die Möglichkeit nur Teile des Kiefers aufzunehmen ist nicht neu. Durch die digitale Technik wurden diese Möglichkei-

ten aber ausgeweitet und den verschiedenen Fragestellungen angepasst (Abb. 5 und 6). Die seit längerer Zeit möglichen Einblendungen auf einzelne Kieferabschnitte wurden zudem verbessert. Insbesondere wurde dafür gesorgt, dass nur in dem gewählten Bildausschnitt Röntgenstrahlung den Patienten trifft.

Besonders für Kinder sollte in der Regel das Standard-Kinderprogramm gewählt werden (Abb. 7), wenn sich die Fragestellung nicht auch auf die aufsteigenden Unterkieferäste und Kiefergelenke bezieht. Durch horizontale und vertikale Einblendung wird die Dosis noch weiter reduziert [4].

Bei der deutlich verbesserten Bildqualität können die Ausschnitte noch individueller gewählt werden und damit intraorale Aufnahmen besonders dann ersetzen, wenn ein Patient intraorale Aufnahmen nicht toleriert.

Bewährt haben sich auch Spezialablaufbahnen zur Reduzierung von Metallartefakten (Geisterbilder), die durch Kronen und andere metallgedichte Fremdkörper von der Gegenseite erzeugt werden.

Seit einiger Zeit werden Bissflügelprogramme angeboten (Abb. 8), die die intraorale Bissflügelaufnahme ersetzen

sollen. Es wird sich zeigen müssen, ob die aktuelle Bildqualität zusammen mit individueller Einstrahlrichtung überlagerungsfreie und ausreichend hochauflösende Aufnahmen liefern können, die eine zufriedenstellende Kariesdiagnostik garantieren.

Die Spezialablaufbahnen für die funktionelle Kiefergelenkdiagnostik (Abb. 9) wurden in letzter Zeit nicht verbessert, obwohl gerade diese Gelenkaufnahmen mit offenem und geschlossenem Mund eine ideale Basisdokumentation bei Gelenkbeschwerden darstellen.

Verbesserung der Patientenpositionierung durch neue Einstellhilfen

Neben den physikalischen Parametern und der Software, beinhaltet die richtige Patientenpositionierung dieses Aufnahmesystems Fehlerquellen. Die besondere Form der Verwischungstomographie kann aufgrund ihrer komplizierten Aufnahmetechnik bei nicht exakter Anwendung bildrelevante Fehler produzieren. Die Abbildungsgeometrie führt schnell zu Verzerrungen und Überlagerungen von diagnostisch wichtigen Strukturen.



Abbildung 12a Beweglicher Aufbissblock
Figure 12a Portable wide-bite block

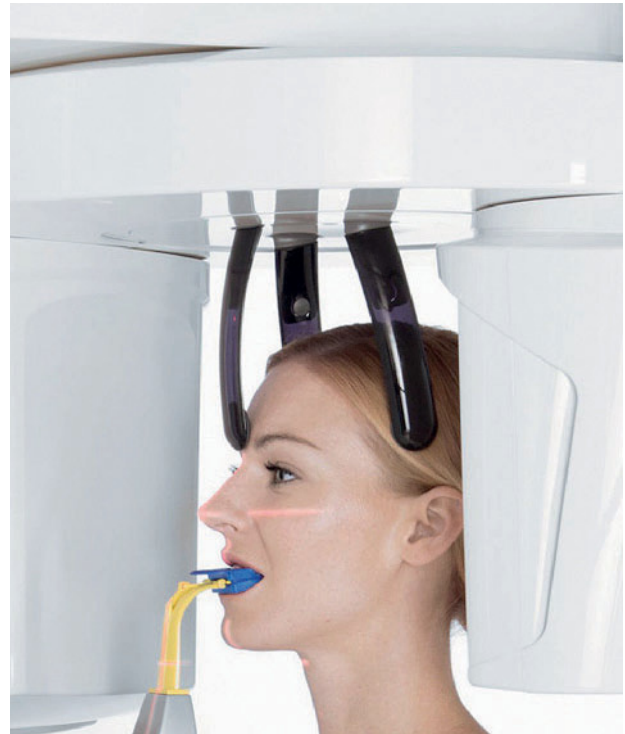

Abbildung 12b Beweglicher breiter Aufbissblock mit Patient
Figure 12b Portable wide-bite block with patient

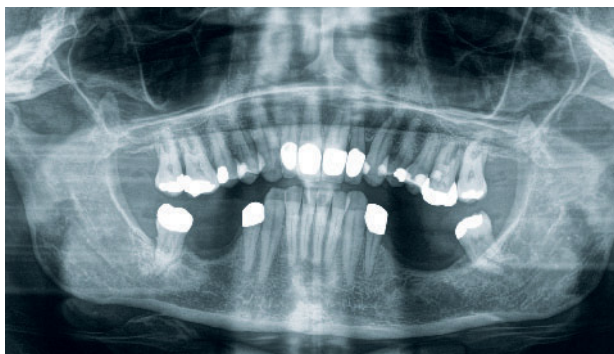

Abbildung 13a Dorsalkippung des Kopfes
Figure 13 Dorsal tilt of the head

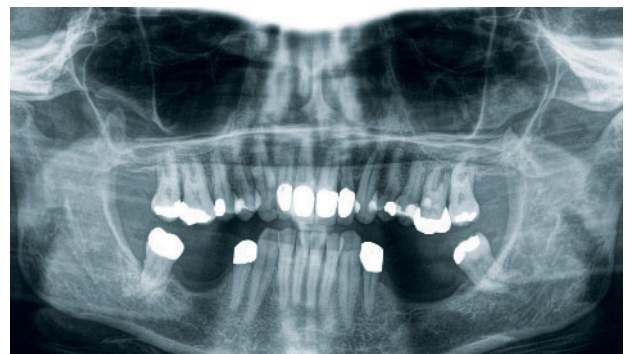


Abbildung 13b Nachträgliche Korrektur mithilfe der Software
Figure 13b Subsequent correction using the software

(Abb. 1, 2, 4-8, 13a, 13b: A. Fuhrmann)

Fixierung der Frontzähne, um Drehungen des Kopfes zu vermeiden

Um Bewegungen der Patienten während der Aufnahme zu vermeiden, sind sichere stabile Positionierungshilfen notwendig. Dies wurde jahrelang nicht berücksichtigt, weil die Ursachen für Verzerrungen auf den Aufnahmen anfangs allgemein nicht bekannt waren. Durch den Einsatz von breiteren Aufbissblöcken (Abb. 10 und 11) kann verhindert werden, dass sich der Patient während der Aufnahme zur Seite dreht.

Korrekte Einstellung der Frankfurter Horizontale

Ebenso wie Drehungen, müssen Kippungen des Kopfes zu weit nach dorsal oder ventral während der Aufnahme auf jeden Fall vermieden werden [2, 10]. Wird die Frankfurter Horizontale nicht korrekt eingestellt, dann sind keine (annähernd) deckungsgleichen Aufnahmen möglich. Die Erzeugung nahezu deckungsgleicher und identischer OPG-Aufnahmen ist immer sehr schwierig gewesen, dabei besteht seit Jahren der

Wunsch deckungsgleiche OPG-Aufnahmen zu erhalten.

Mithilfe eines Aufbissblockes, der elektrisch bewegt wird (Abb. 12a, b), lässt sich die richtige Kopfhaltung ohne Kippung dorsal oder ventral einstellen.

Mit moderner Software (s.o.) ist es durch nachträgliche, tomosynthesebasierte Rekonstruktionen auch möglich geworden, im Nachhinein die Dorsalkippung des Kopfes zu korrigieren und damit den Voraufnahmen anzupassen (Abb. 13a, b).

Diskussion

Die Weiterentwicklungen der Panoramaschichtgeräte haben in den letzten Jahren zu sichtbaren Verbesserungen der Bildqualität im Panoramaschichtbereich geführt. Möglich wurde dies hauptsächlich durch die Digitalisierung des zahnärztlichen Röntgens. Abgesehen von den digitalen Bildempfängern hat die Software der digitalen Röntengeräte einen sehr großen Einfluss auf die Weiterentwicklung der Systeme. Dies gilt für Bildqualität und Dosisreduzierung gleichermaßen.

Der heute erreichte Qualitätsstandard der Orthopantomographie ist sehr hoch. Beeinträchtigt wird die Bildqualität aber immer noch durch Fehler in der Patientenpositionierung. Die neuen Hilfsmittel für eine korrekte Einstellung haben dazu beigetragen, dass die Positionierung leichter geworden ist. Wenn trotzdem noch viele Fehltaufnahmen ge-

macht werden, dann scheint dies an einer mangelhaften Einweisung oder Ausbildung des Personals an den Geräten zu liegen. Die hauptsächlichen Fehlerquellen sind heutzutage in der Durchführung der Aufnahme zu suchen.

Neben vielen sinnvollen Spezialprogrammen enthalten die meisten Panoramaschichtgeräte weiterhin Programme für Darstellungen des Mittelgesichtes. Diese Aufnahmen hatten noch nie einen sehr großen diagnostischen Wert. Jetzt, wo die digitale Volumentomographie den gesamten Gesichtsschädel optimal dreidimensional abbilden kann, erscheinen diese Spezialprogramme im Panoramaschichtgerät überflüssig zu sein.

Durch die hohe Zeichenschärfe, die mit den modernen Sensoren erreicht wird, sollte die Orthopantomographie ihr Hauptaugenmerk auf den Zahnbereich mit seinen angrenzenden Strukturen lenken. Als einziges Zusatzpro-

gramm erscheinen die Funktionsaufnahmen der beiden Kiefergelenke eine sinnvolle Erweiterung zu sein. In diesem Bereich müsste durch dünnere angepasste Schichtebenen eine bessere Darstellung des Gelenkspaltes angestrebt werden. DZZ

Interessenkonflikte: Der Autor erklärt, dass kein Interessenkonflikt im Sinne der Richtlinien des International Committee of Medical Journal Editors besteht.

Korrespondenzadresse

Dr. Andreas Fuhrmann
Universitätsklinikum
Hamburg-Eppendorf
Institut für Rechtsmedizin
Haus Nord N81
Butenfeld 34
22529 Hamburg
afuhrman@uke.de

Literatur

1. Devlin H, Yuan J: Object position and image magnification in dental panoramic radiography: a theoretical analysis. *Dentomaxillofac Radiol* 2013; 42: 29951683
2. Fuhrmann A: Zahnärztliche Radiologie. Georg Thieme Verlag, Stuttgart 2013
3. Langlais R, Katsumata A, Naidoo S et al.: The cadmium telluride photon counting sensor in panoramic radiology: gray value separation and its potential application for bone density evaluation. *Oral Surg Oral Med Oral Pathol Oral Radiol* 2015; 120: 636–643
4. Loch S: Dosis-Reduktion bei der Panorama-Schichtaufnahme von Kindern durch Reduktion des Strahlenfeldes. In: Jung (Hrsg): Panorama-Röntgenographie: wiss. Symposium Hannover: Hüthig Verlag, Heidelberg 1982
5. Mc David WD, Tronje G, Welander U, Morris CR: Dimensional reproduction in rotational panoramic radiography. *Oral Surg Oral Med Oral Pathol* 1986; 62: 96–101
6. Mc David WD, Dove SB, Welander U, Tronje G: Electronic system for digital acquisition of rotational panoramic radiographs. *Oral Surg Oral Med Oral Pathol* 1991; 71: 499–502
7. Mc David WD, Welander U, Brent Dove S, Tronje G: Digital imaging in rotational panoramic radiography. *Dentomaxillofac Radiol* 1995; 24: 68–75
8. Ogawa K, Langlais RP, McDavid WD et al.: Development of a new dental panoramic radiographic system based on a tomosynthesis method. *Dentomaxillofac Radiol* 2010; 39: 47–53
9. Paatero YV: Pantomography and orthopantomography. *Oral Surg Oral Med Oral Pathol* 1961; 14: 947–953
10. Sanderink GCH: Optimale Positionierung bei Panorama-Schichtaufnahmen. In: Jung (Hrsg): Panorama-Röntgenographie: wiss. Symposium Hannover: Hüthig Verlag, Heidelberg 1982
11. Tronje G, Welander U, McDavid WD, Morris CR: Image distortion in rotational panoramic radiography. I. General considerations. *Acta Radiol Diagn (Stockh)* 1981; 22: 295–299
12. Tronje G, Welander U, McDavid WD, Morris CR: Image distortion in rotational panoramic radiography. VI. Distortion effects in sliding systems. *Acta Radiol Diagn (Stockh)* 1982; 23: 153–160