

Erhöhtes Risiko für Veneers auf exponiertem Dentin

Forschungs- und Videopreise zeigen neue Lösungswege



Für die 17. Session des „Forschungspreises Vollkeramik“, ausgeschrieben von der AG Keramik, wurde der 1. Preis dem Autorenteam PD Dr. Sven Rinke, Universität Göttingen und Praxis in Hanau, sowie PD Dr. Dirk Ziebolz, Universität Leipzig, für die Arbeit „Klinische Bewährung extendierter keramischer Veneers nach einer Beobachtungszeit von 7 Jahren“ zuerkannt.

Der Videopreis der AG Keramik wurde an zwei Teams für gleichwertige Arbeiten vergeben. Ein Preis ging an Zahnärztin Christine Yazigi, wissenschaftliche Mitarbeiterin an der Klinik für Zahnärztliche Prothetik der Universität Kiel, für das Videothema „Positionierungsschlüssel für das sichere Einsetzen und Verkleben von zwei 1-flügeligen Adhäsivbrücken“. Ferner prämiert wurde das Video des Teams der Poliklinik für Zahnärztliche Prothetik an der Universität Tübingen, Zahnarzt Hanno M. Hagen und Dr. Andreas Prutscher, für das Thema „Passungskontrolle und geführtes Einkleben mittels Schlüssel von 28 Kronen bei Amelogenesis Imperfecta“ (Abb. 1).

Veneer-Restaurationen auf differenzierten Substraten

Anlass für die Forschungspreis-Arbeit von Rinke et al. boten systematische Reviews mit Feldspat- und Glas-keramischen Veneers, die Misserfolgsraten zwischen 5 % und 36 % auswiesen. Die Heterogenität der Daten basierten auf verschiedenen Misserfolgskriterien, Präparationsdesigns, adhäsiven Befestigungstechniken und patientenindividuellen Faktoren (Alter, Bruxismus etc). Aufgrund der Indikationserweiterungen werden auch aggressive Präparationsdesigns mit extendierten Veneers und eine vermehrte Exposition von Dentin beschrieben. Hierbei wurden ausgedehnte Areale exponierten Dentins als Ursache eines klinischen Versagens beobachtet. Dennoch sind Studien zu extendierten Veneers auf freigelegtem Dentin rar. Obwohl der Effekt des ex-


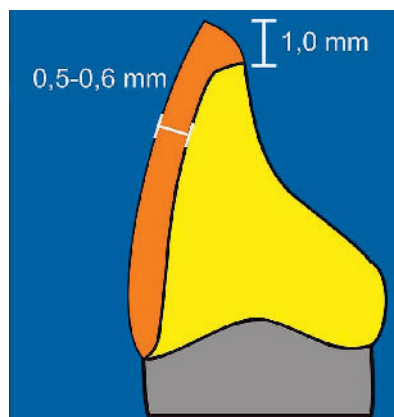
ponierten Dentins auf die klinische Versagensrate unklar bleibt, wurde diskutiert, dass die Keramikauswahl bei dieser Indikation sehr wichtig sein kann. Es wurde postuliert, dass extendierte Veneers von einer festigkeitsgesteigerten Glaskeramik profitieren könnten, da höhere Zug- und Schubspannungen in Bereichen auftreten, in denen die Keramik nicht unterstützt wird. Dies ist besonders wichtig, wenn ein Verbund mit flexibleren Substraten, z.B. Dentin, eingegangen wird. Deshalb werden Glaskeramiken mit verbesserten Biegefestigkeiten (> 120 MPa) für Veneers mit Risikoindikation empfohlen (verbleibender Zahnschmelz < 50 %).

Klinisches Vorgehen

Rinke und Ziebolz versorgten 101 Zähne mit extendierten Frontzahn-Veneers aus heißgepresster Glaskeramik (Cergo, Dentsply-Sirona). Unterschiedliche Präp-Designs nutzten folgende Präparations-tiefen (Abb. 2–3): Hohlkehle labial 0,3 mm, Labialabtrag mind. 0,5 mm, inzisaler Abstand 1,0 mm, Inzisalkante leicht angeschrägt, horizontale Rillenschnitttiefe 0,5 mm. Bei der Präparation kam es zur Freilegung von Dentin mit Anteilen von 50 % und mehr. Aufgrund der unterschiedlichen Dentinflächen wurde die Zahnhartsubstanz mit Dentin-Bonding vorbereitet, die Keramik-



Abbildung 1 Die Gewinner des Video- und des Forschungspreises 2017 (v.l.n.r.): Dr. Andreas Prutscher, Zahnarzt Hanno Hagen, Zahnärztin Christine Yazigi, PD Dr. Sven Rinke (Forschungspreis), Laudator Dr. Bernd Reiss, Vors. AG Keramik. (Abb. 1: Kern)



Abbildungen 2 und 3 Grundlegende Präparationsprinzipien für extendierte Veneers.

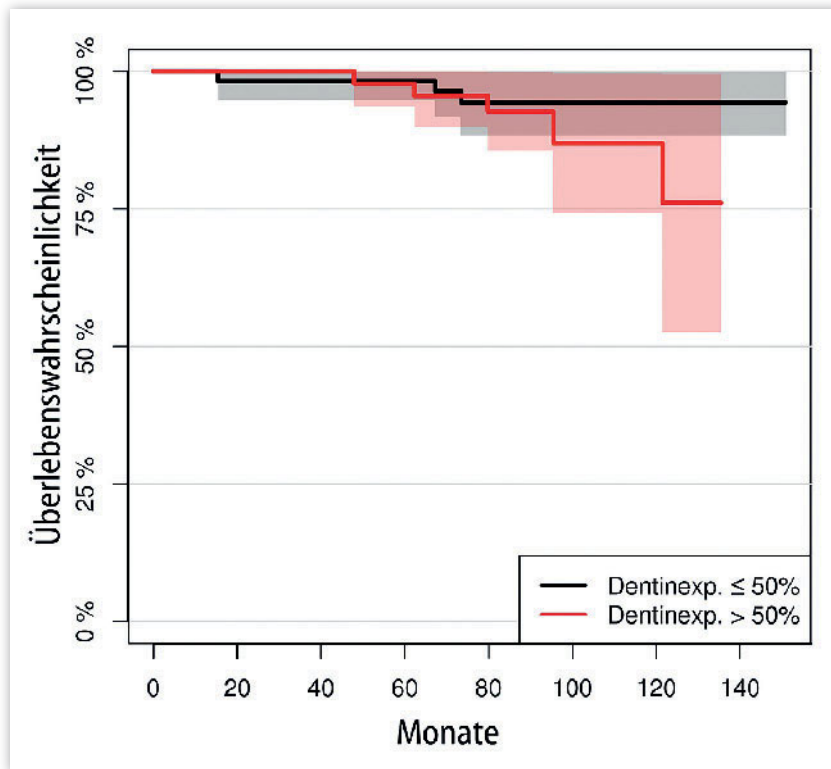


Abbildung 4 Zeitabhängige Erfolgswahrscheinlichkeit (interventionenfrei) der Veneers mit unterschiedlich großen Anteilen exponiertem Dentin. Gruppe 1: 50 % und weniger; Gruppe 2: mehr als 50 %.

(Abb. 2-4: Rinke, Ziebolz)

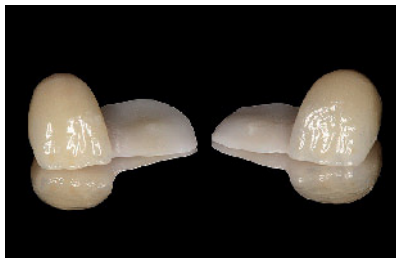

Abbildung 6 Vollkeramische, 1-flügelige Adhäsivbrücken für den Lückenschluss

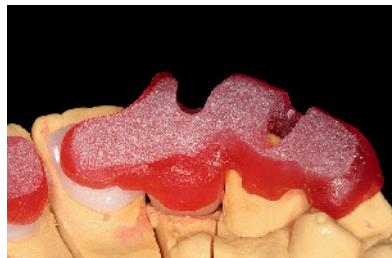

Abbildung 7 Schlüssel zur exakten Positionierung und sicheren Abstützung auf mehreren Zähnen.

(Abb. 6 u. 7: Yazigi)

flächen nach HF-Ätzung silanisiert, mit Bonding versehen, und mit dualhärtendem Kompositzement befestigt.

Die Nachuntersuchungen zeigten nach 7 Jahren mittlerer Beobachtungszeit eine Gesamt-Überlebensrate der extendierten Keramikveneers von 93,6 %. Die spezifische Überlebensrate der extendierten Veneers war 95 % im OK, 91,2 % im UK. Basierend auf dieser Studie sind Keramik-Veneers im UK ebenso erfolgreich wie Veneers im OK-Frontzahnbereich. Veneers mit mehr als 50 % exponiertem Dentin zeigten im Vergleich zu weniger als 50 % Dentinanteil kein statis-

tisch signifikant erhöhtes Risiko ($p = 0,348$) für einen vollständigen Veneer-Verlust (Abb. 4). Allerdings zeigten Veneers mit mehr als 50 % exponiertem Dentin ein 3,7fach höheres Risiko für klinische Interventionen zum Funktionserhalt (insbesondere Rezementierungen) als Versorgungen mit einer Dentinexposition von weniger als 50 %. Da Dentin flexibler ist als Schmelz, scheint das Komplikationsrisiko anzusteigen, wenn das Bonding auf einem ausgedehnten Dentin-Areal erfolgt. Dennoch kann auch bei ausgedehnten Veneer-Versorgungen eine hohe Überlebensrate erzielt werden.

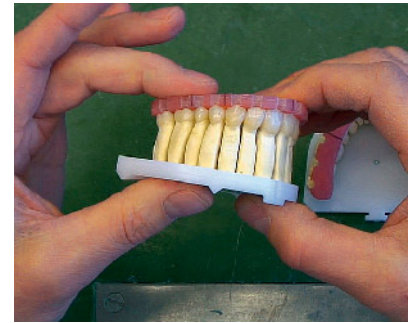


Abbildung 5 Positionierungsschlüssel zum Einsetzen von Einzelkronen.

(Abb. 5: Hagen, Prutscher, Votteler)

Eingliederungsschlüssel für Kronen und Adhäsivbrücken

Bei einer Patientin mit Amelogenesis Imperfecta mit stark abradieren Zähnen und funktionellen Defiziten wurden 28 Einzelkronen aus Lithiumdisilikat von Zahnarzt Hagen und Dr. Prutscher mittels Einsetzschlüssel eingegliedert (Abb. 5). Der Nutzen des Einsetzschlüssels besteht darin, dass die Position der Kronen exakt in den Mund übertragen und deren Lage vor der Befestigung geprüft werden kann. Während der Befestigung wird diese Position unverrückbar unter axialer Belastung gehalten. Es gab weniger Summationseffekte beim Einsetzen in der approximalen Passung, ebenso geringere Diskrepanz okklusal nach der Befestigung. Dadurch wird Einschleifen reduziert; dies wiederum führt zu einer Qualitätssteigerung und Zeitersparnis.

Zahnärztin Yazigi fertigte für die Eingliederung von zwei 1-flügeligen, verblendeten Friend-Adhäsivbrücken aus Zirkoniumdioxid im Frontzahnbereich Positionierungsschlüssel aus Resin mit körperlichen Fassungen der Pontics (Abb. 6-7). Nach Korundstrahlung der Klebeflächen erfolgte der Auftrag des Befestigungsklebers. Die Einsetzschlüssel nahmen die Adhäsivbrücken auf und platzierten die Flügel exakt auf den Retentionsnoppen im Tuberkulum. Der Nutzen der Schlüssel liegt darin, dass die Position der Restaurationen vorab funktionell geprüft und über den gesamten Abbindevorgang unverändert gehalten werden kann.

DZZ

AG Keramik, Manfred Kern,
Schriftführung, info@ag-keramik.de;
www.ag-keramik.de